

NEUROMA EN NERVIO INFRAPATELAR COMO COMPLICACIÓN DE LA RECONSTRUCCIÓN DEL LCA

SAADOULI ARCO, M., FÉRNANDEZ HIJANO MR. , GARCÍA VERA JJ.
 HOSPITAL UNIVERSITARIO VIRGEN DE LA VICTORIA

INTRODUCCIÓN

El nervio safeno interno es una rama sensitiva del nervio crural, que a nivel de la rodilla da una rama infrapatelar que inerva su cara anterior y una rama terminal que da inervación sensitiva a la cara anterior de la pierna. En cirugía artroscópica ya sea por los portales utilizados o por las incisiones cutáneas para la toma de autoinjertos, ambas ramas pueden ser lesionadas y generar trastornos en la sensibilidad de diversa intensidad. Si bien la incidencia de esta lesión de la rama infrapatelar está documentada, es poco frecuente en técnicas de reconstrucción ligamentaria que utilizan injertos isquiotibiales autólogos.

OBJETIVO

Presentamos el caso de un paciente intervenido de Ligamento cruzado anterior con plastia de isquiotibiales que sufre como complicación una lesión del nervio safeno interno y un neuroma del nervio infrapatelar tras extraer la plastia, debido a la baja frecuencia de estas complicaciones, exponemos nuestro manejo en este tipo de lesiones.

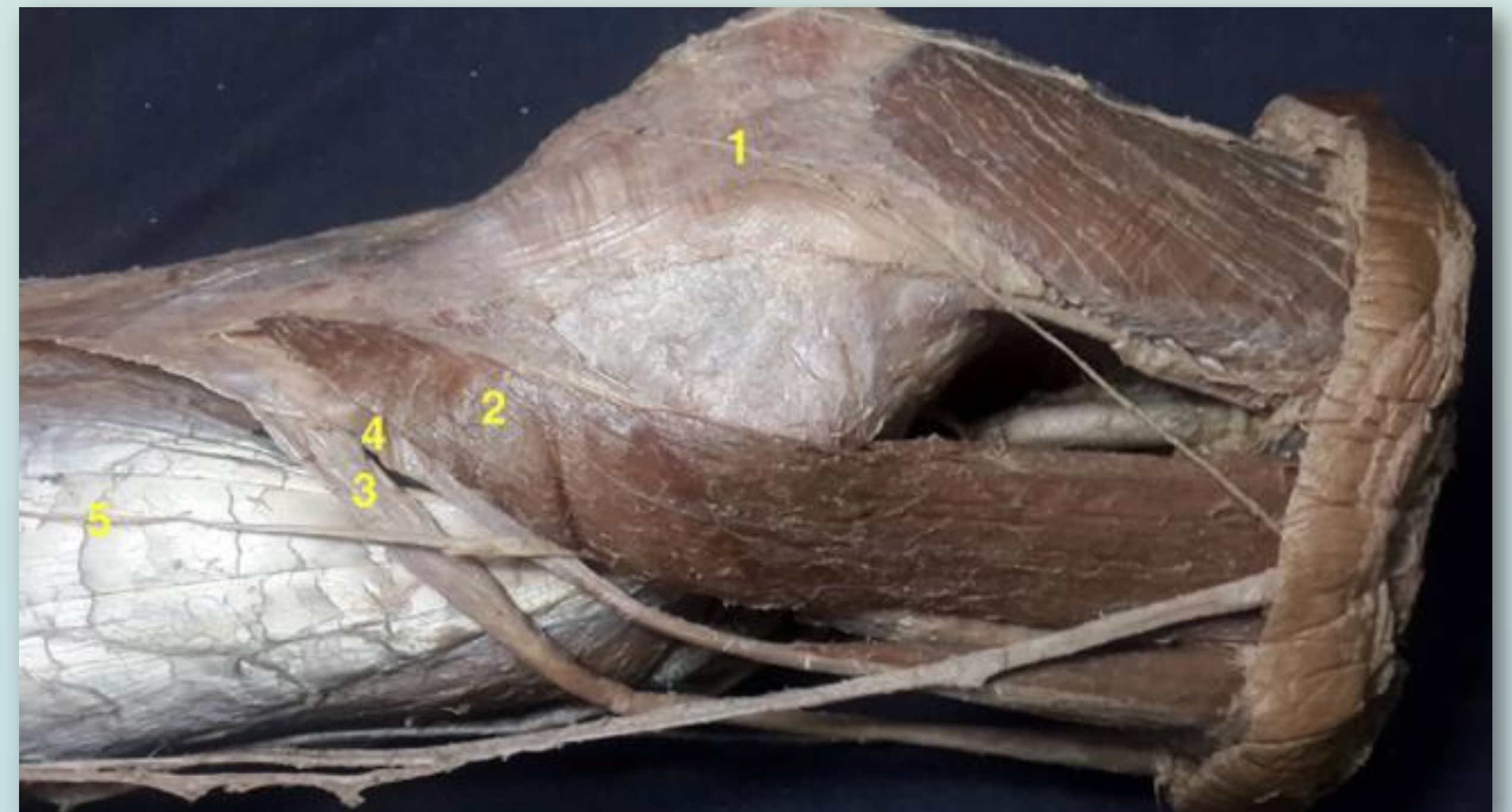MATERIAL Y MÉTODO

Varón de 47 años intervenido de reconstrucción de Ligamento cruzado anterior con plastia autóloga de isquiotibiales que en el postoperatorio inmediato comienza con disestesias en la cara antero medial de la pierna intervenida. En la exploración la rodilla permanece estable, con buen rango de movilidad sin dolor, pero presenta Tinnel positivo en la cicatriz por la cual se obtiene la plastia.

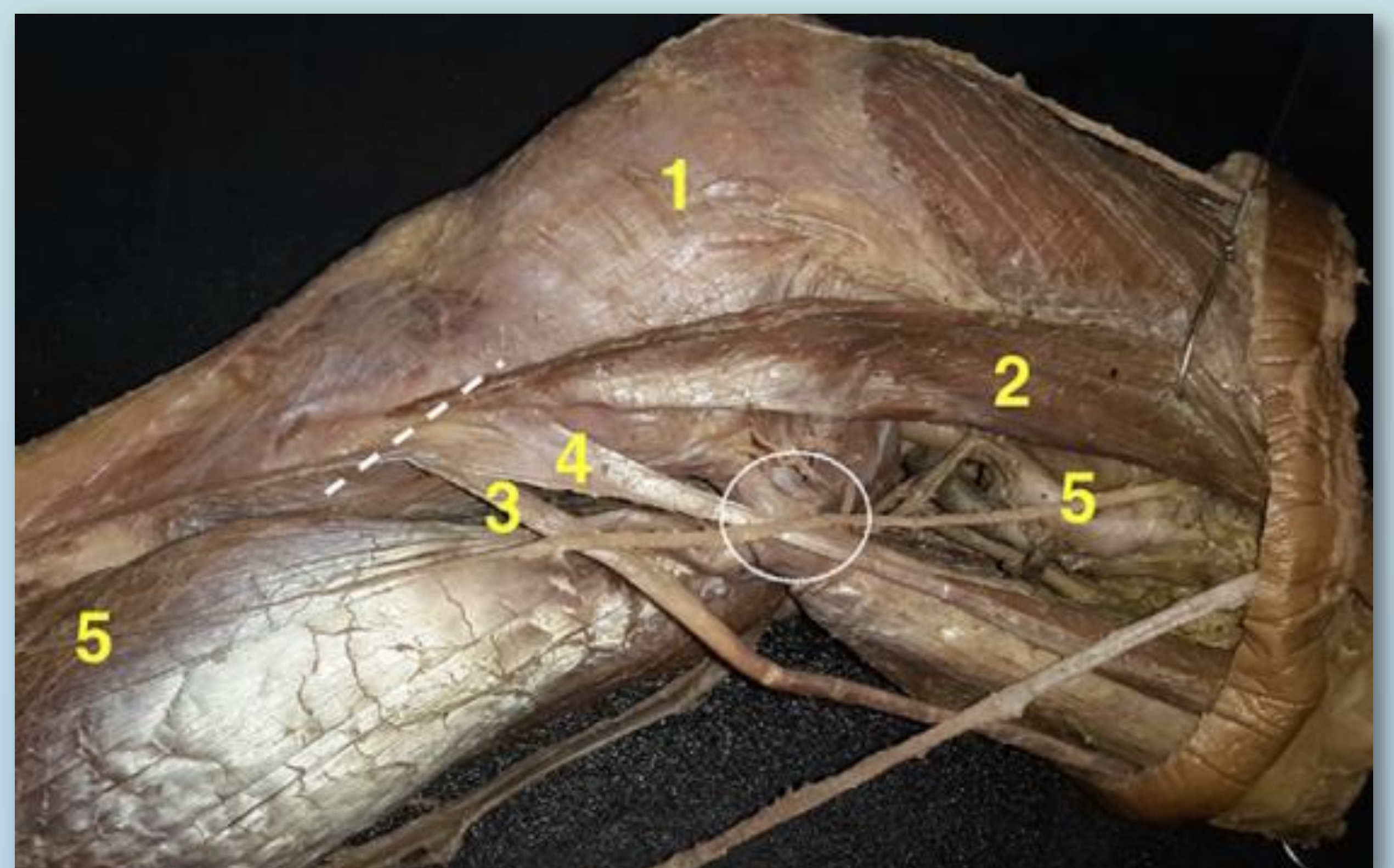
RESULTADOS

Se solicitan RMN y EMG, sin evidenciarse ninguna lesión. El paciente continua 6 meses después con disestesias y finalmente, se decide intervención quirúrgica ante la sospecha de lesión de la rama nerviosa accesoria infrapatelar.

Se evidencia una sección de la rama del nervio safeno interno y un neuroma de la rama infrapatelar accesoria del nervio safeno interno.



Relaciones anatómicas entre los isquiotibiales y el Nervio Safeno Interno. (1) Rama infrapatelar; (2) Musculo Sartorio; (3) Semitendinoso; (4) Recto Interno; (5) Rama terminal sensitiva.



Relación anatómico-quirúrgica. (1) Rama infrapatelar; (2) Músculo sartorio (retraído); (3) Semitendinoso; (4) Recto interno; (5) Rama terminal sensitiva. Obsérvese la línea punteada que corresponde a la incisión cutánea para la toma de injertos de la pata de ganso y el círculo que indica la directa relación entre el tendón del recto interno y la rama terminal sensitiva del nervio safeno interno.

CONCLUSIÓN

La lesión del nervio safeno interno y más cuando se suma a la lesión de la rama infrapatelar genera un impacto en la vida del paciente, con mayor riesgo de desarrollar síndromes dolorosos complejos. Por esto es indispensable comunicar y advertir a los pacientes sobre esta posible eventualidad y tener un mayor conocimiento de la anatomía del safeno interno.

