

HIBERNOMA EN EL MUSLO: REPORTE DE UN CASO

MM. Baruque Astruga, A. Alonso Recio*, J. García Carrasco*, C. González Alonso*, R. Briso-Montiano Pinacho**

**Complejo Asistencial Universitario de Palencia*

OBJETIVOS

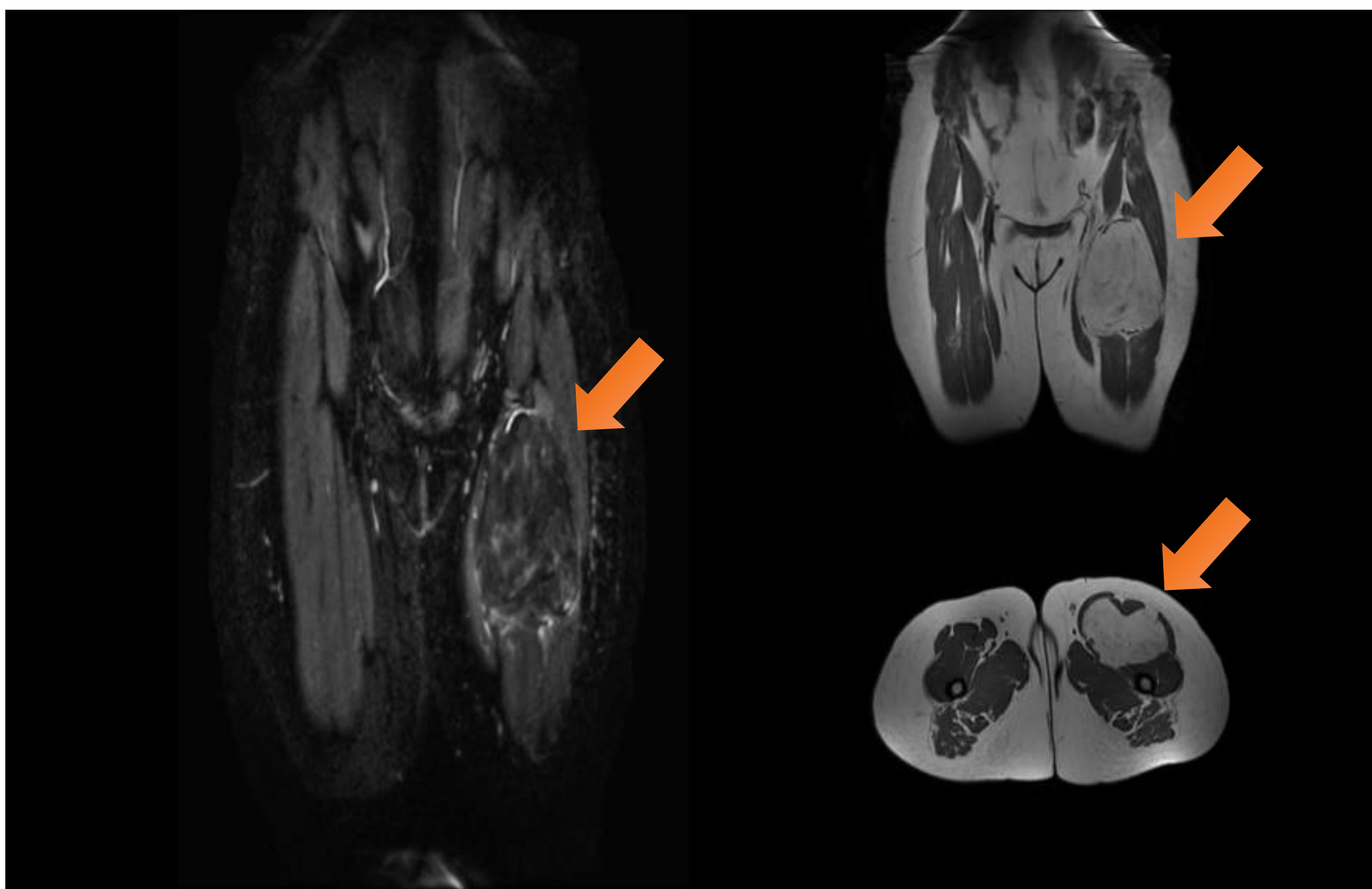
El hibernoma es un tumor benigno del tejido adiposo pardo, que puede aparecer en adultos de mediana edad. En estudios clínicos y de imagen simula una neoplasia agresiva de tejido adiposo, por lo que su diagnóstico puede ser difícil. Presentamos el caso de una tumoración en el muslo, que resultó una neoplasia de este tipo.

MATERIAL Y MÉTODOS

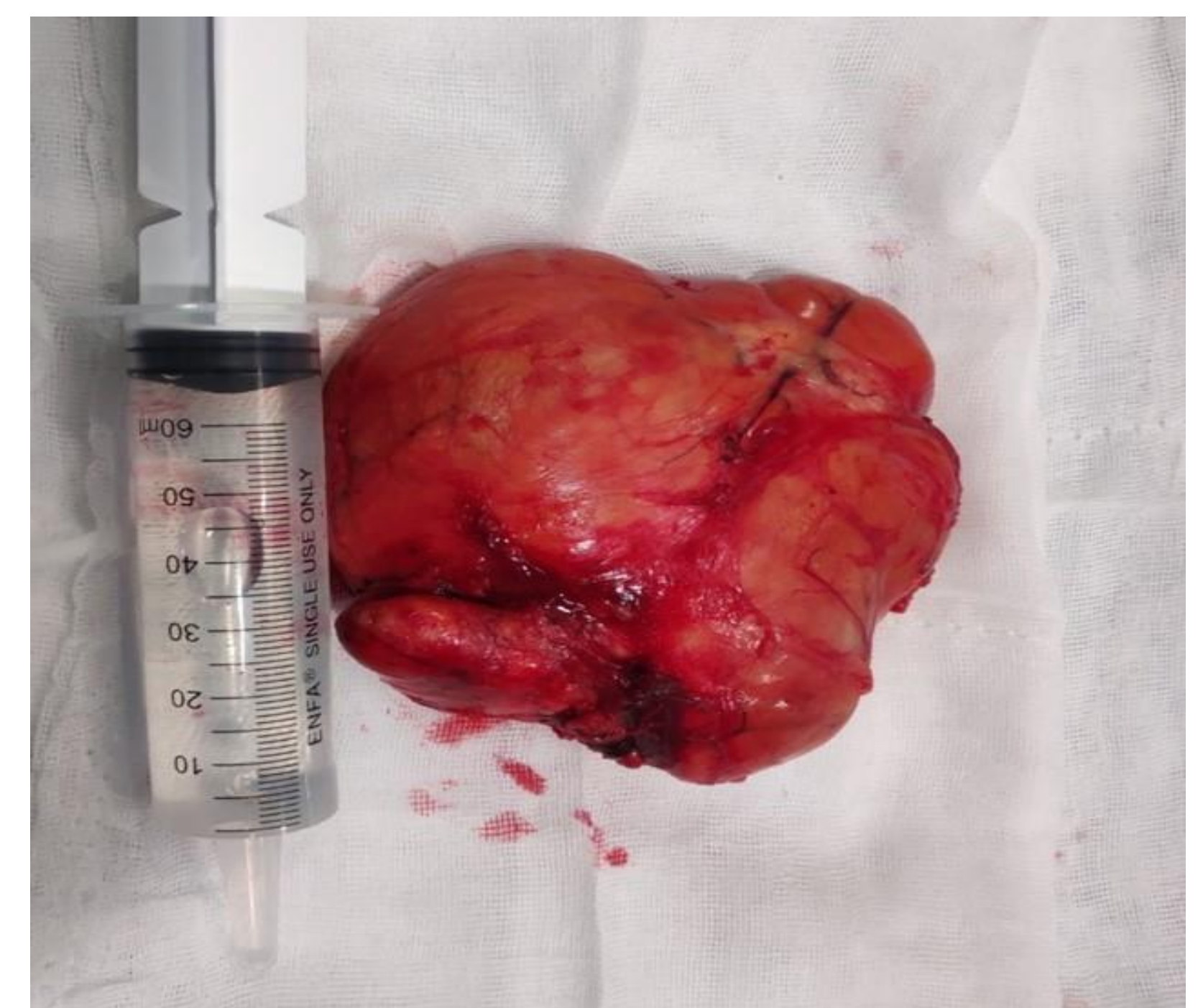Mujer de 53 años sin antecedentes clínicos de interés que presenta tumoración en la raíz del muslo izquierdo de tiempo de evolución. A la exploración se objetiva una masa palpable en cara anterior de muslo izquierdo, de unos 15x10 cm, de consistencia blanda, móvil y no dolorosa a la palpación. No parece afectar a la musculatura de la zona.

Se solicitó estudio ecográfico y RMN que informan de tumoración sólida localizada en profundidad al recto femoral, de localización intramuscular dependiendo de los vientres musculares del vasto intermedio y vasto medial del cuádriceps izquierdo de 3,2 x 5,2 x 16 cm compatible con masa sólida de partes blandas de estirpe lipomatosa pudiéndose tratar de tumor lipomatoso atípico, o un liposarcoma bien diferenciado.

Se programó la cirugía con la sospecha clínico-radiológica de liposarcoma. Se realizó y una disección por planos hasta llegar a identificar una tumoración multilobulada, de coloración amarillo-marronácea, muy vascularizada. Se consiguió extirpar en su totalidad la lesión, con bordes macroscópicamente libres.



RMN: tumoración sólida



Tumoración

RESULTADOS Y CONCLUSIONES

Se envió la muestra para estudio anatomopatológico, en el estudio microscópico la tumoración está constituida por una proliferación de adipocitos maduros poligonales, algunos multivacuolados sin presencia de atipia ni evidencia de mitosis. Hay áreas focales mixoides y una adecuada vascularización; con lo cual concluye como tumoración de estirpe lipomatosa de tipo hibernoma.

Los hibernomas son tumores de partes blandas benignos, bien delimitados, de crecimiento lento y muy vascularizados, que contienen grasa parda. La escisión incompleta da como resultado la recurrencia local del tumor; por lo tanto, al ser lesiones benignas, sin ningún riesgo de metástasis o malignización, la resección completa se considera como tratamiento de elección para estas neoplasias.