

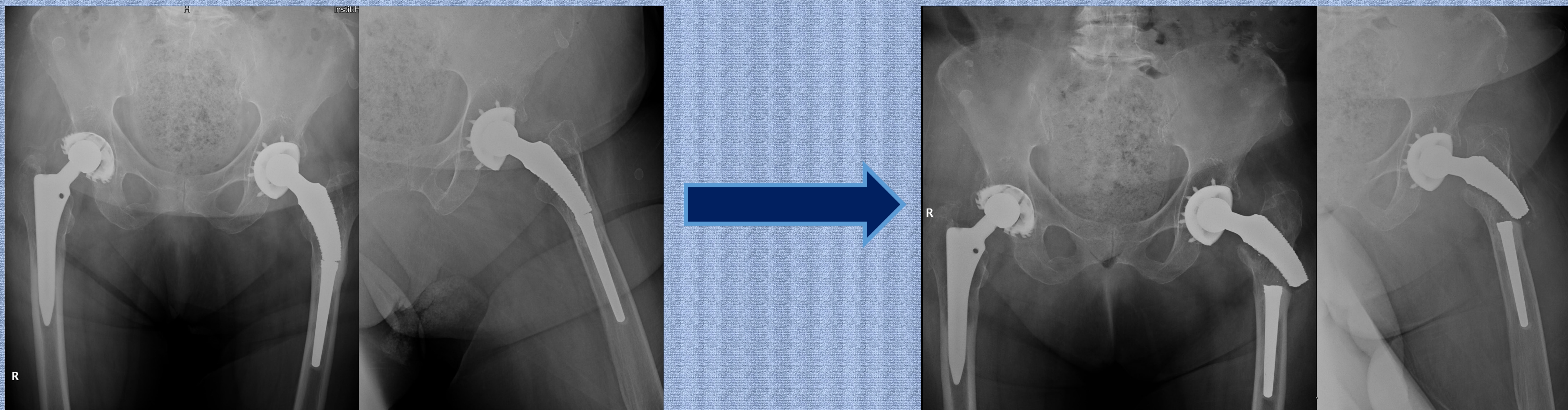
ROTURA DE VÁSTAGO FEMORAL ASOCIADA A FRACTURA FEMORAL: UN CASO EXTREMADAMENTE RARO

Guillén Cepedello, P; Moreno Velasco, A; Bartolomé García, S; Campo Loarte, J.

Mujer de 90 años con antecedente de artroplastia total de cadera bilateral implantada en otro centro que acude a nuestro centro por dolor súbito de cadera izquierda sin traumatismo asociado.

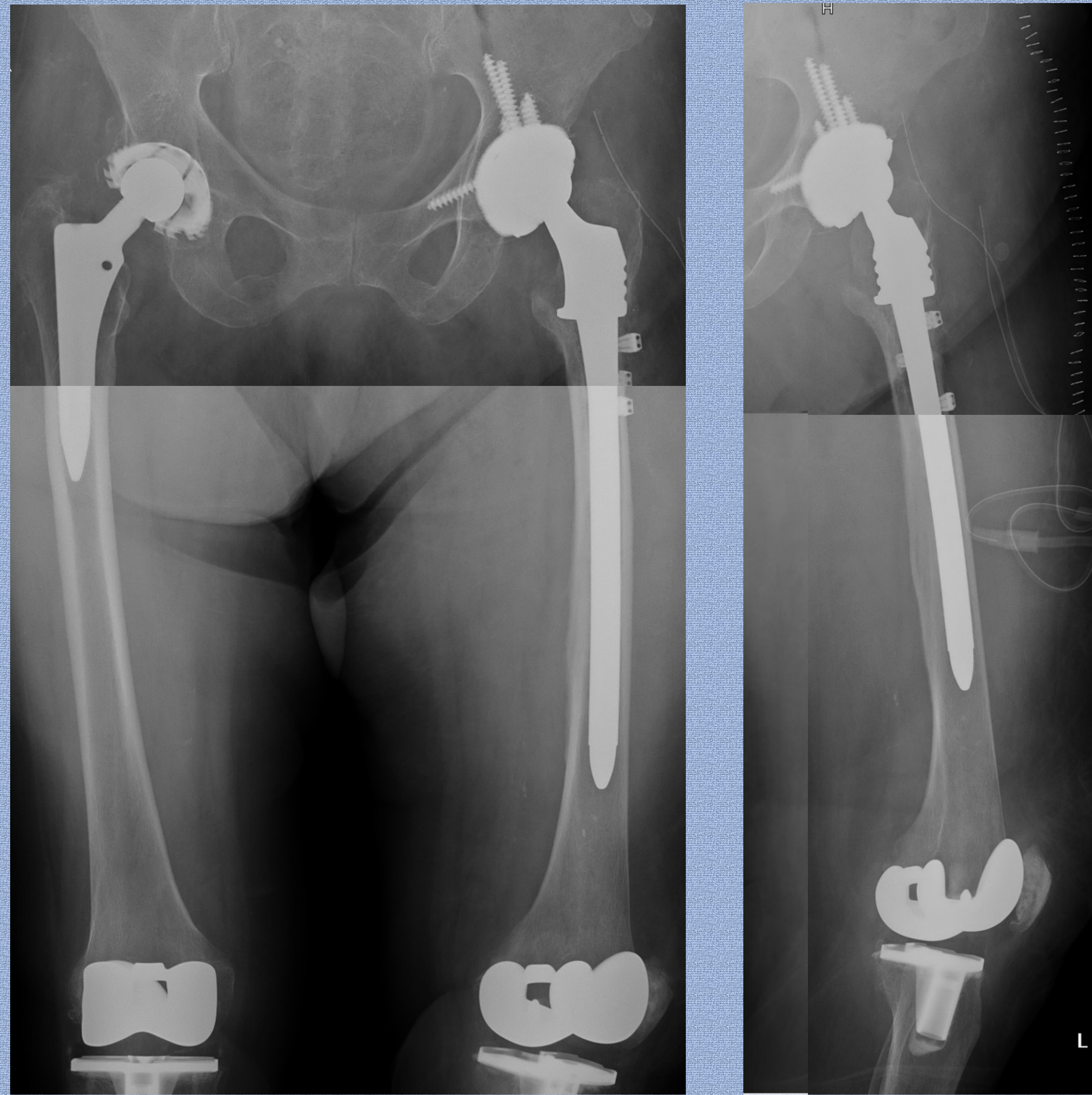
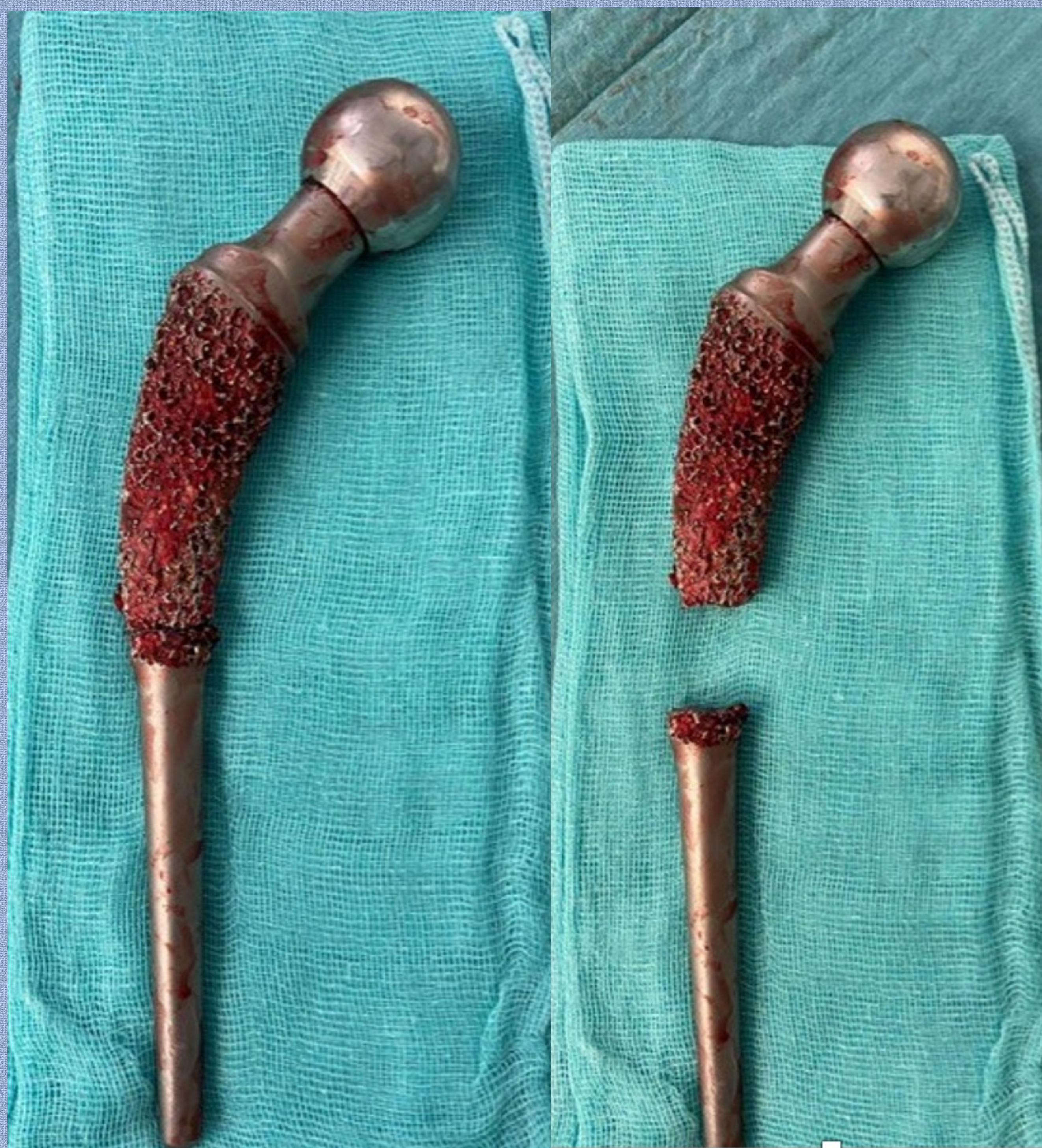En la radiografía se observa un vástago femoral izquierdo de porosidad metafisaria extendida que presenta una rotura en la zona de transición poroso-pulido.

Ante estos hallazgos se recomendó descarga y cirugía preferente para recambio de cadera izquierda, pero unas 3 semanas después vuelve a acudir a urgencias con nuevo episodio de dolor tras haber estado apoyando todo este tiempo. En la radiografía se observa rotura completa del vástago con fractura femoral asociada.



Ante estos hallazgos se realiza una cirugía de recambio: se retira el vástago femoral roto y se implanta un vástago de revisión de porosidad extendida junto con cercares femorales y se recambia el cotilo para disminuir el riesgo de luxación.

La paciente en la actualidad se encuentra deambulando sin ayudas técnicas y satisfecha con los resultados de la cirugía.



- En la actualidad, hay pocos casos clínicos descritos en la literatura de rotura de vástago femoral asociado a fractura femoral.
- La rotura de un vástago femoral es una complicación prácticamente excepcional hoy en día debido a la mejora en el diseño de los implantes.
- Esta complicación más frecuente en pacientes obesos, vástagos con cuello largo, vástago de acero inoxidable y vástagos con mal apoyo en tercio proximal.

C O N G R E S O

secOT58

SOCIEDAD ESPAÑOLA DE CIRUGÍA ORTOPÉDICA Y TRAUMATOLOGÍA