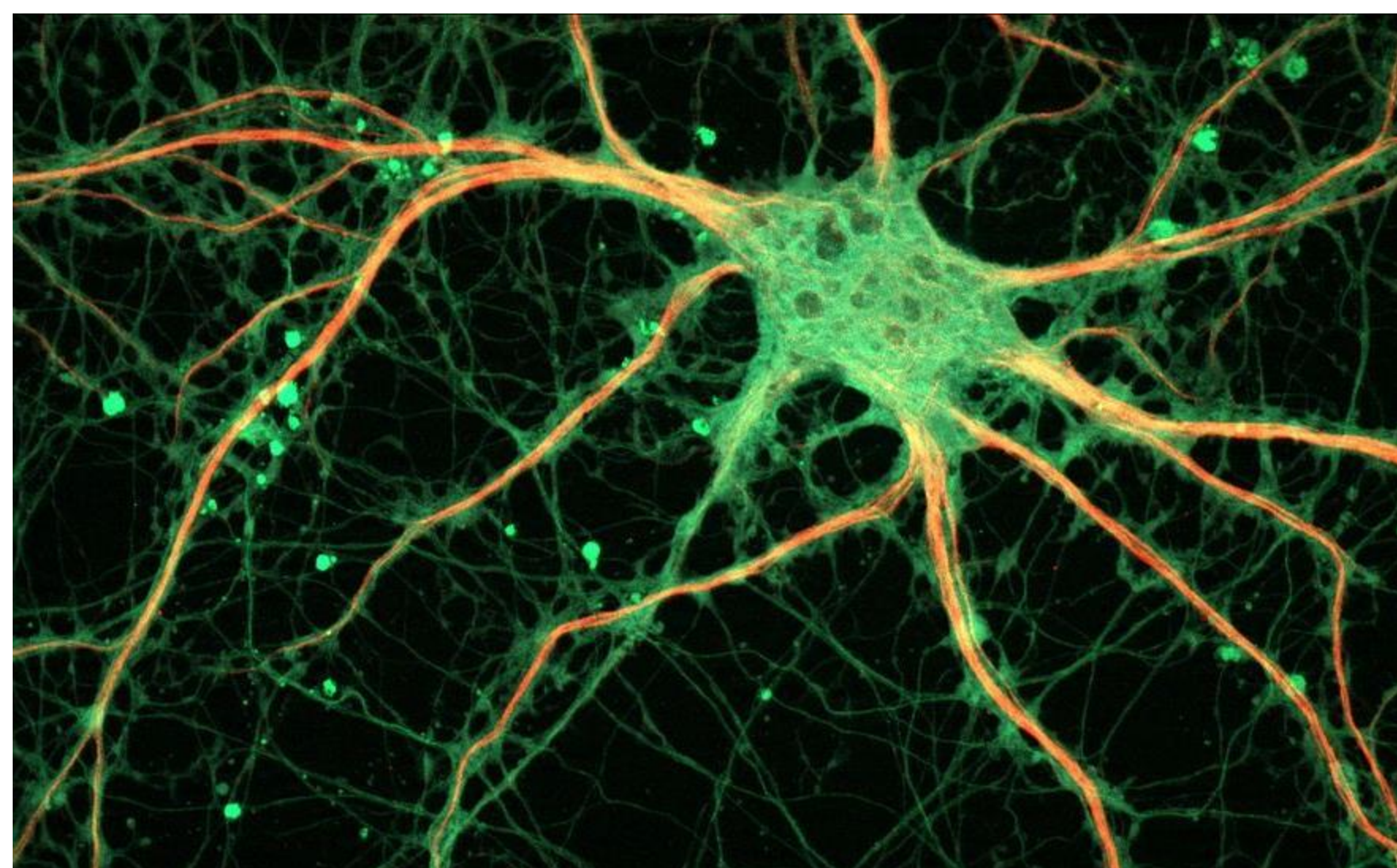


INTRODUCCIÓN Y OBJETIVO



[1]

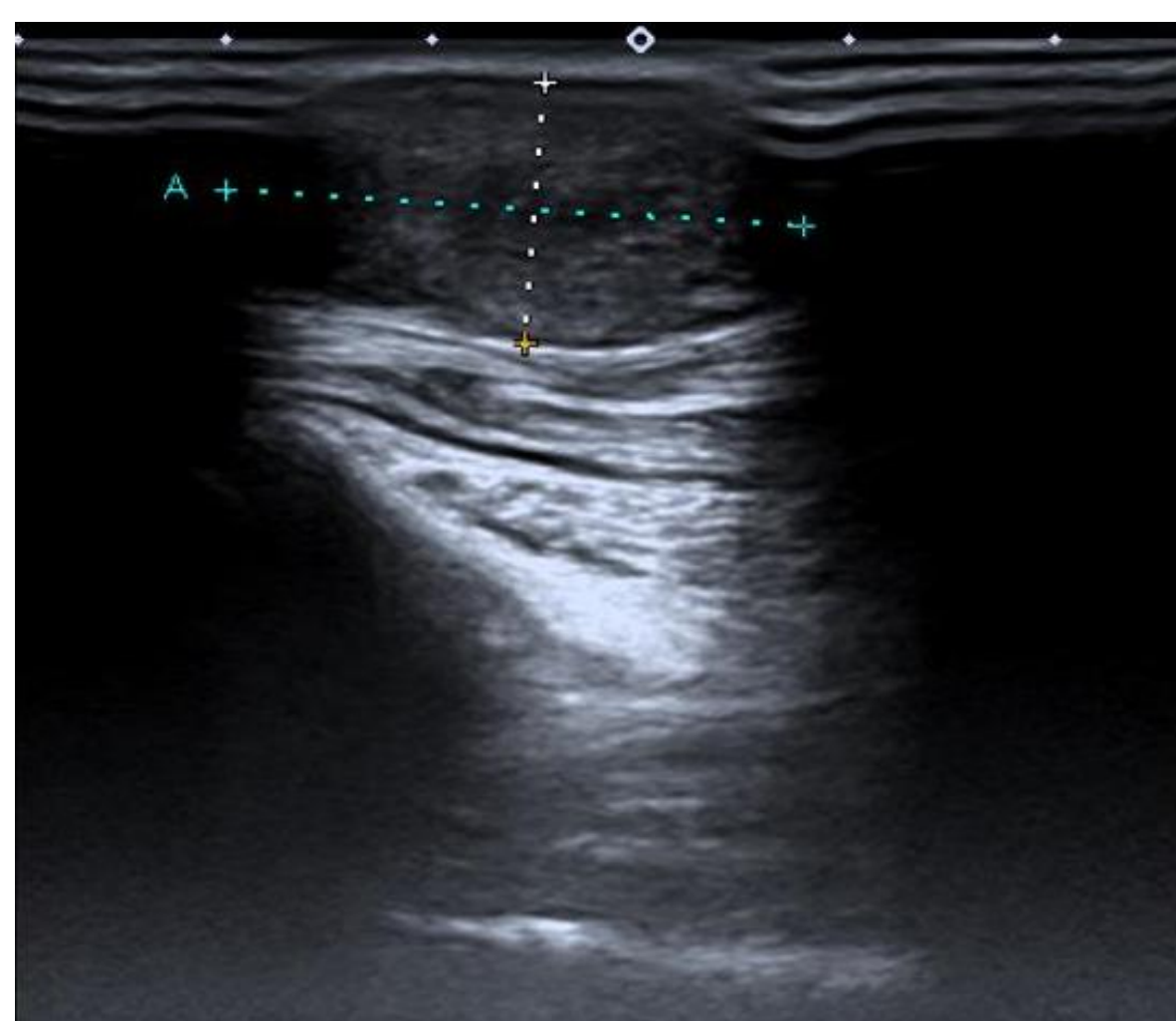
Schwannoma

- Tumoración benigna
- 5% tumores de EESS
- 0,1-0,3% involucrado el n.mediano

A propósito de un caso

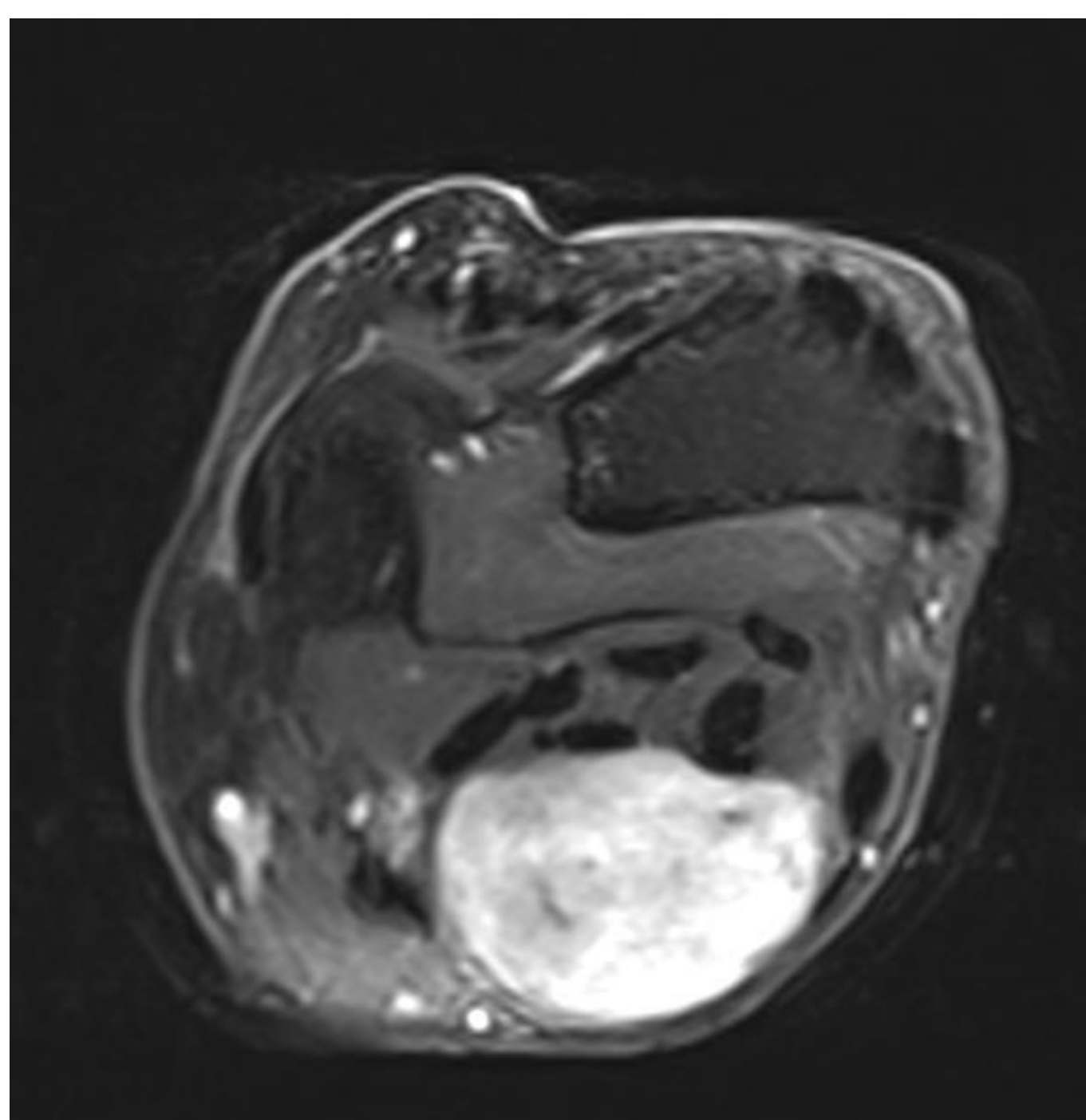
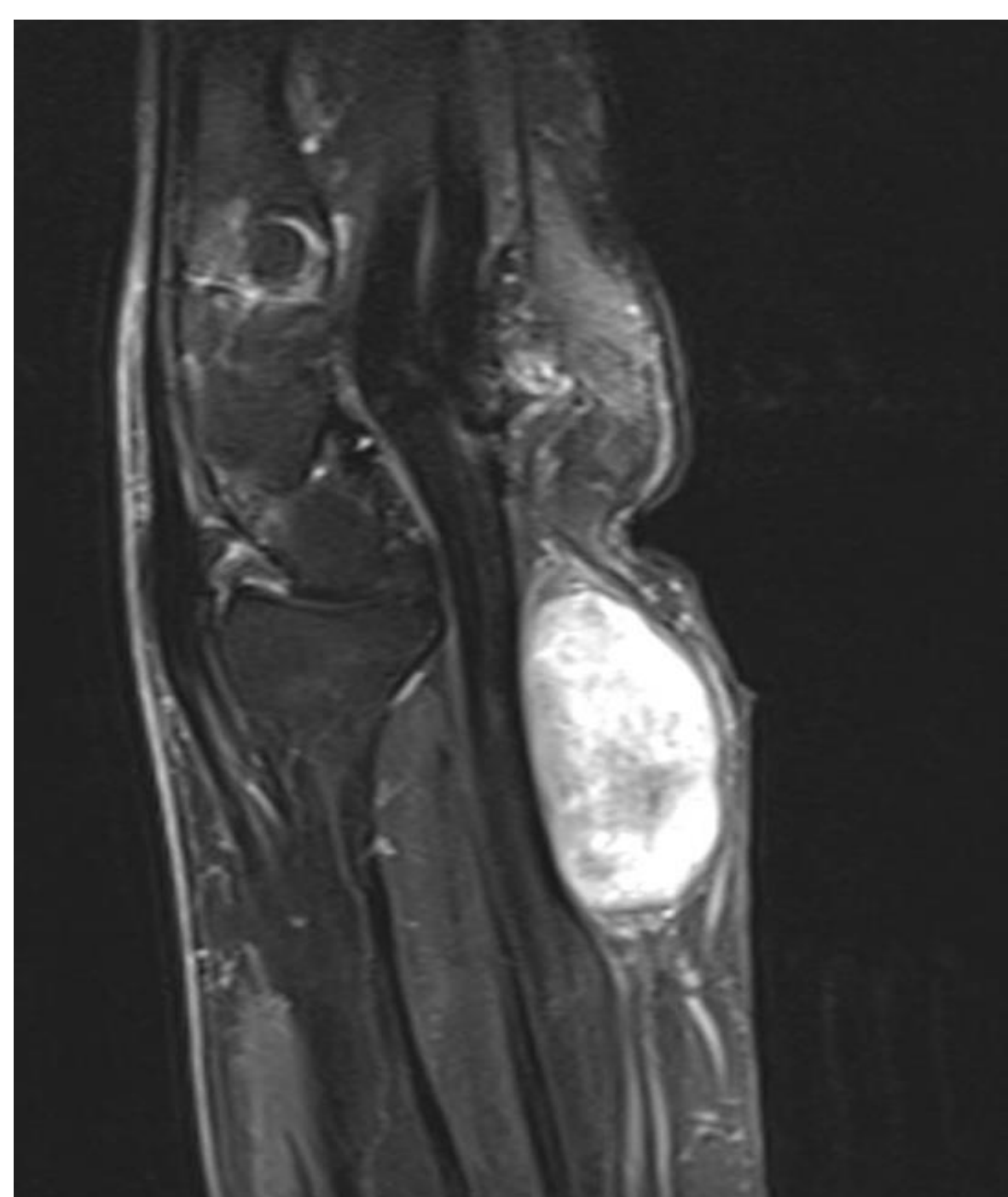
- Mujer, 69 años, sin AP de interés
- Tumoración creciente en cara volar de muñeca izquierda de 13 años de evolución
- Ausencia de clínica

MATERIAL Y MÉTODOS

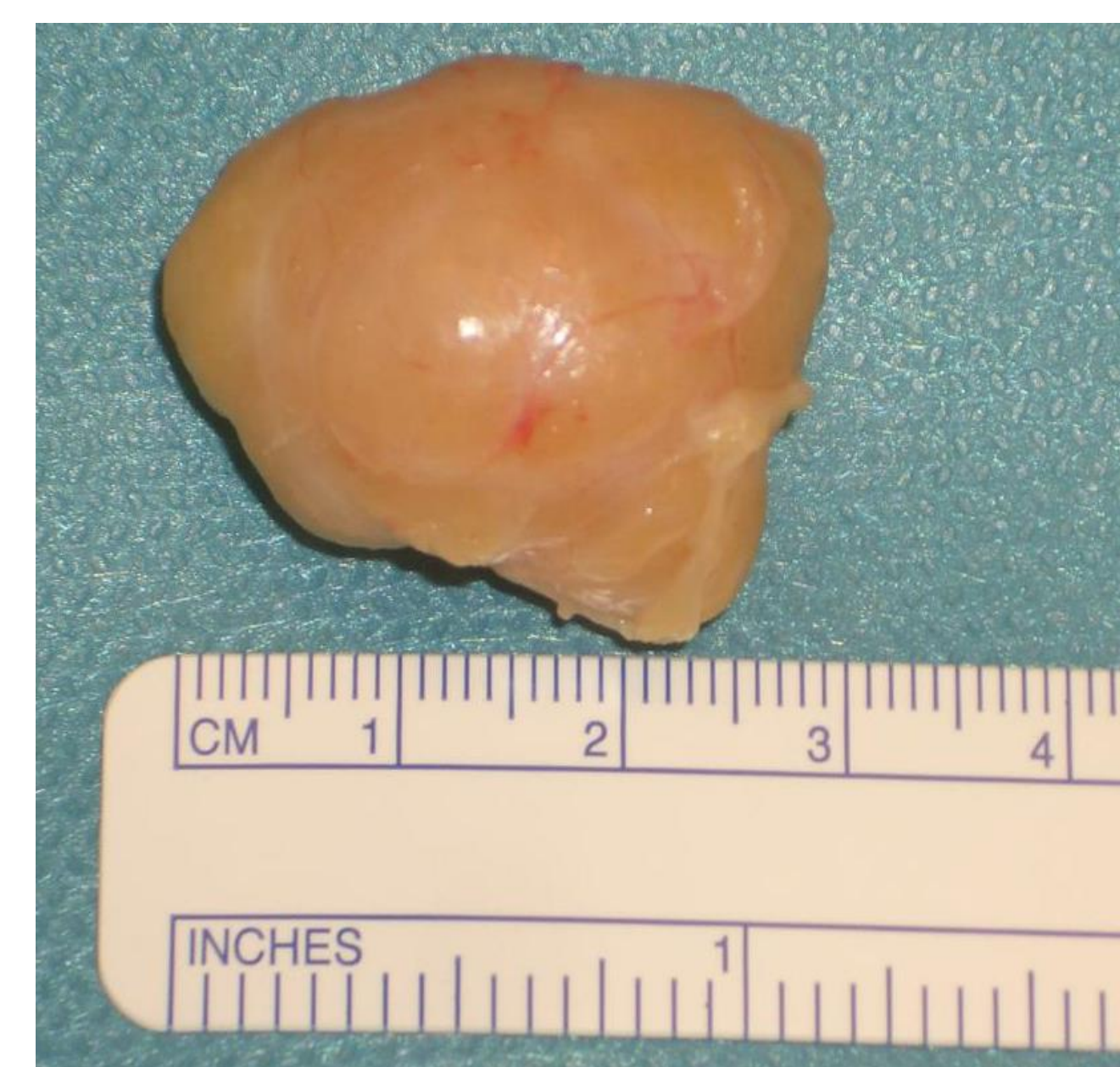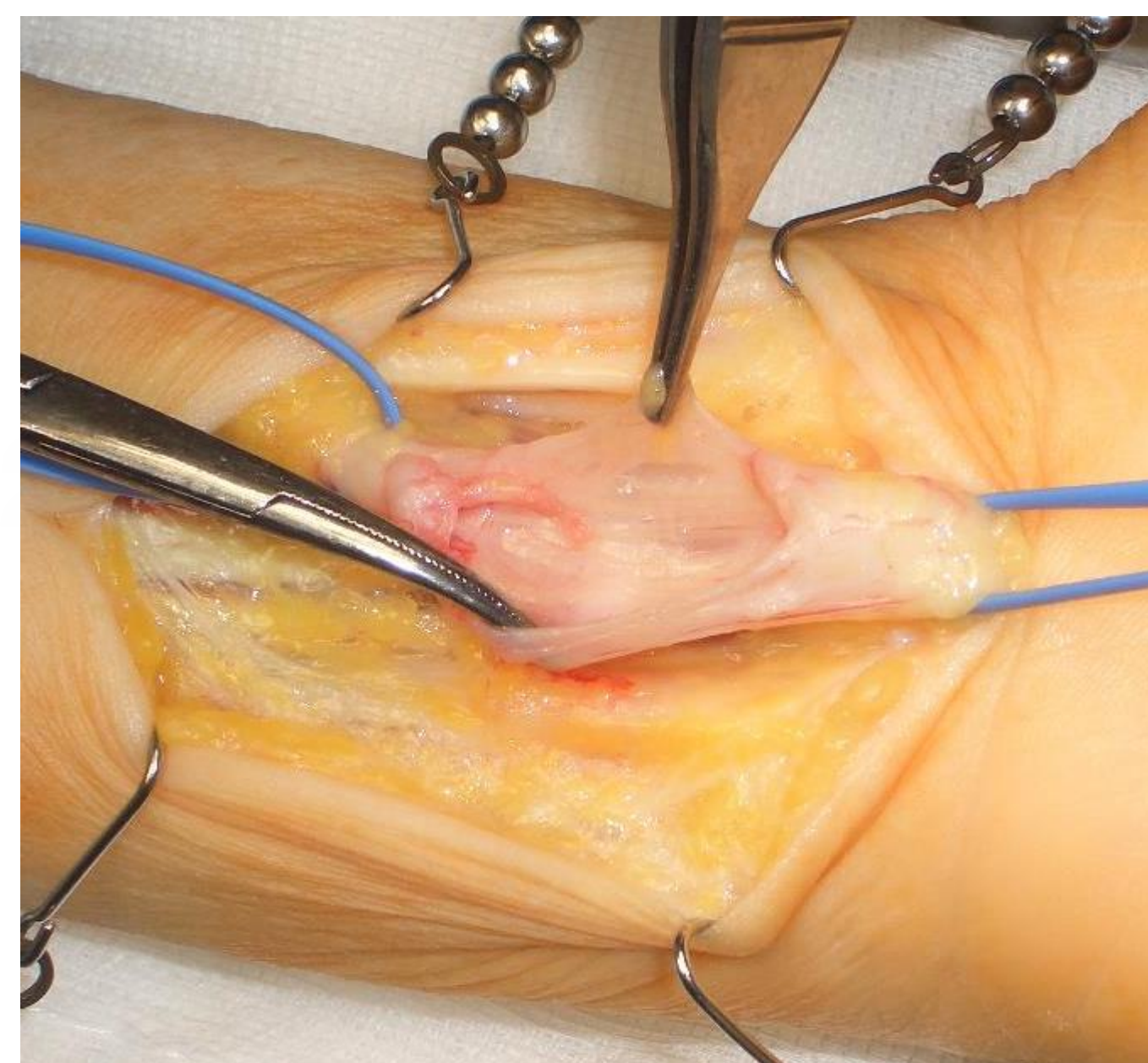
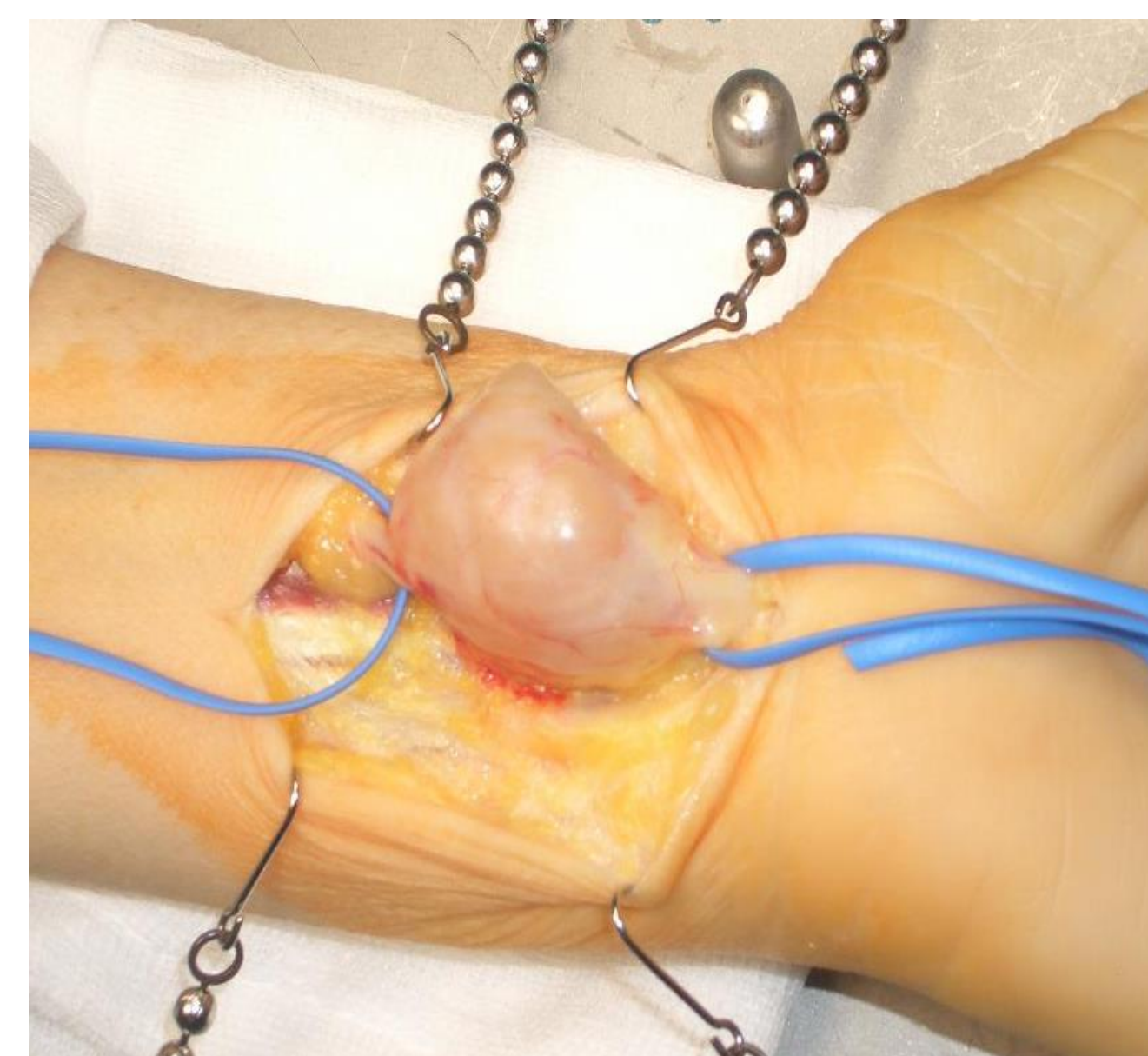


ECO Y RM

Masa de 3x2 cm, con realce homogéneo en RM a la administración de contraste, que compromete el trayecto del nervio mediano.



Cirugía de
exéresis y
envío de
muestra a AP



RESULTADOS Y CONCLUSIONES

El estudio histopatológico confirma la sospecha de Schwannoma dependiente del nervio mediano.

La paciente es dada de alta sin alteraciones nerviosas y durante el seguimiento a lo largo del año posterior no presenta parestesias y la movilidad y la sensibilidad se hallan íntegras.

El Schwannoma del nervio mediano es una patología poco frecuente en la que además el diagnóstico preoperatorio se dificulta debido a la aparición insidiosa de la sintomatología. Se puede realizar una aproximación diagnóstica mediante exploración y estudios de imagen pero el diagnóstico definitivo solo puede realizarse mediante estudios histopatológicos. Es imprescindible la resección completa del tumor para evitar recidivas y secuelas funcionales permanentes.

BIBLIOGRAFÍA

Imagen 1: ZEISS Microscopy from Germany (Cultured Rat Hippocampal Neuron) CC BY 2.0

Galán-Suárez Ricardo M., Pérez-Franco Paula A., Ortega-Trejos Sandra. V. Schwannoma del nervio mediano: enfoque diagnostic y terapéutico, a propósito de un caso. Cir. plást. iberolatinoam. [Internet]. 2017 Dic [citado 2021 Sep 13]; 43(4): 419-426

Martínez F, Domínguez-Páez M, Cuadros-Romero M, Moragues R, Segura-Fernández Nogueras M, Casales N, de Armas R, Arraez-Sánchez MÁ. Peripheral nerve tumours: A 66-case retrospective study. Neurocirugia (Astur : Engl Ed). 2020 May-Jun;31(3):105-111

Erlandson RA. Peripheral nerve sheath tumors. Ultrastruct Pathol. 1985;9(1-2):113-22