

SINOVITIS VILLONODULAR PIGMENTADA FOCAL DE TOBILLO INTERVENIDA MEDIANTE ABORDAJE ANTERIOR DE TOBILLO + OSTETOMÍA DE MALÉOLO INTERNO



BILBAO - BASURTO
ERAKUNDE SANITARIO INTEGRATUA
ORGANIZACIÓN SANITARIA INTEGRADA
BILBAO - BASURTO

JULIA MARTINO QUINTELA
RAUL TORRE PUENTE
DAVID GARCÍA MARINAS
IDOIA VILLAMOR GARCIA
ANDER MOSO BILBAO



OBJETIVOS

La sinovitis villonodular difusa se trata de un **tumor sinovial benigno pero localmente agresivo**.

La clínica inicial que produce es un aumento de volumen de partes blandas, edema y/ o derrame articular, además de dolor progresivo, siendo **posible su evolución a daño articular**.

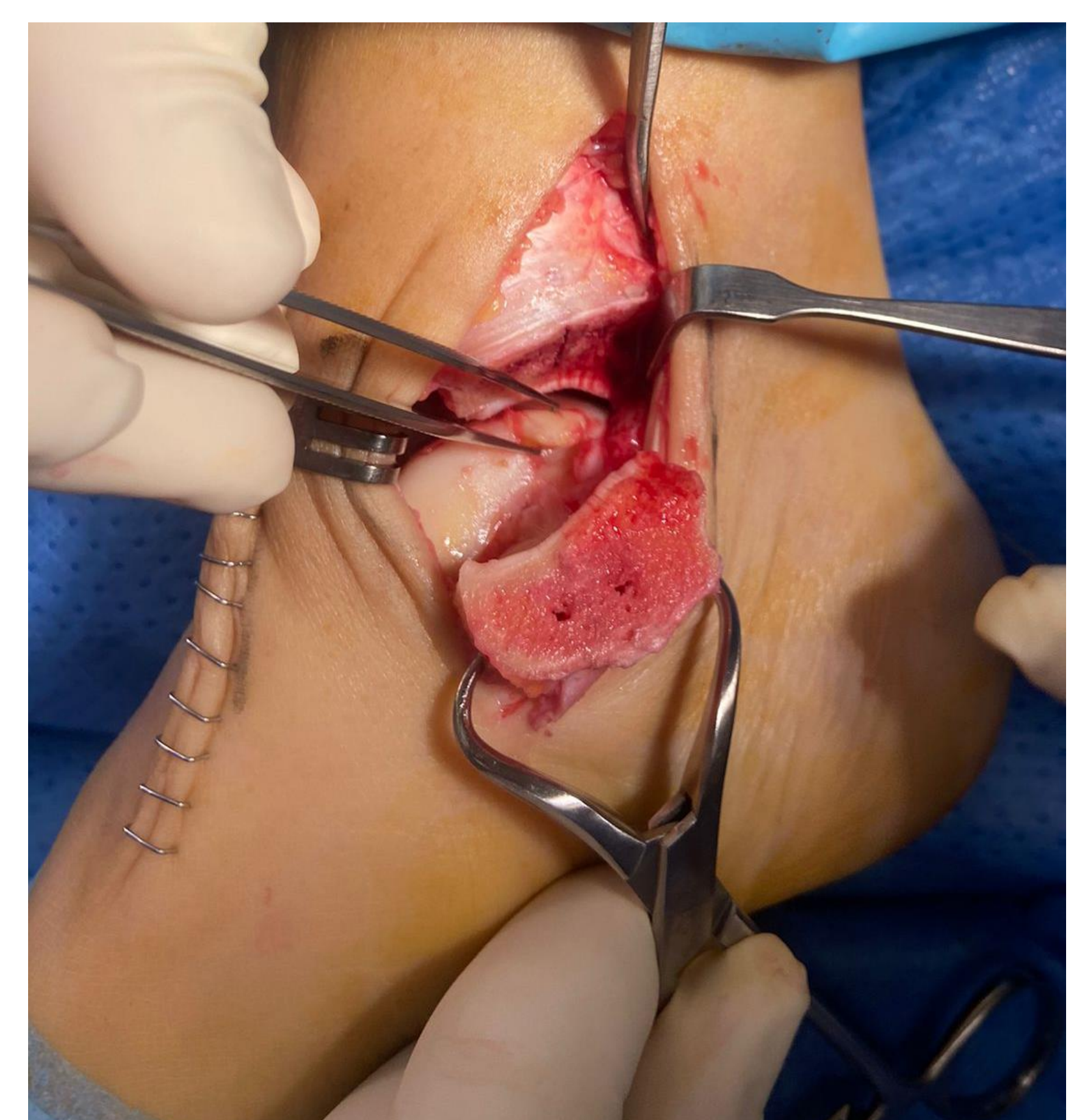
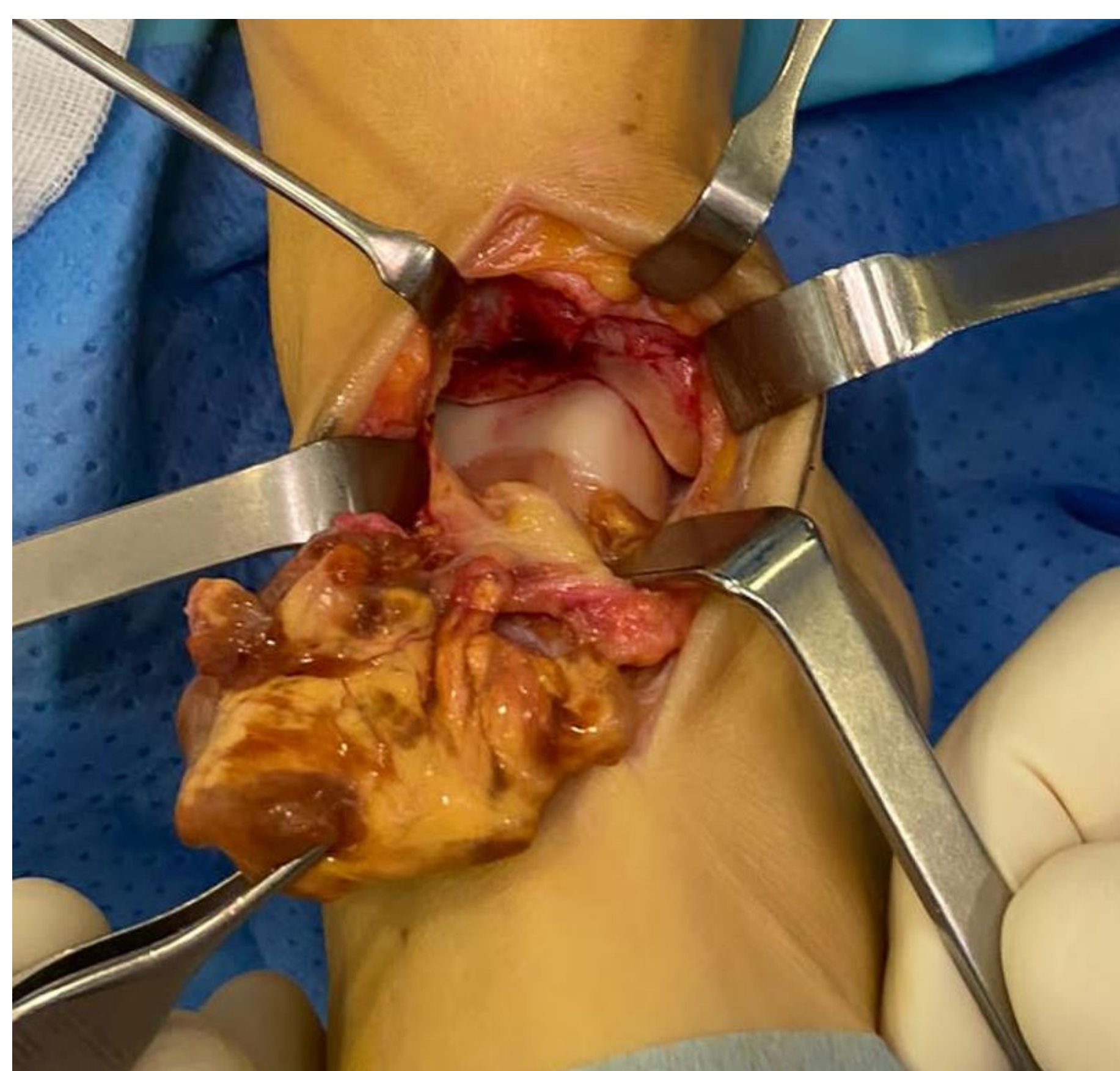
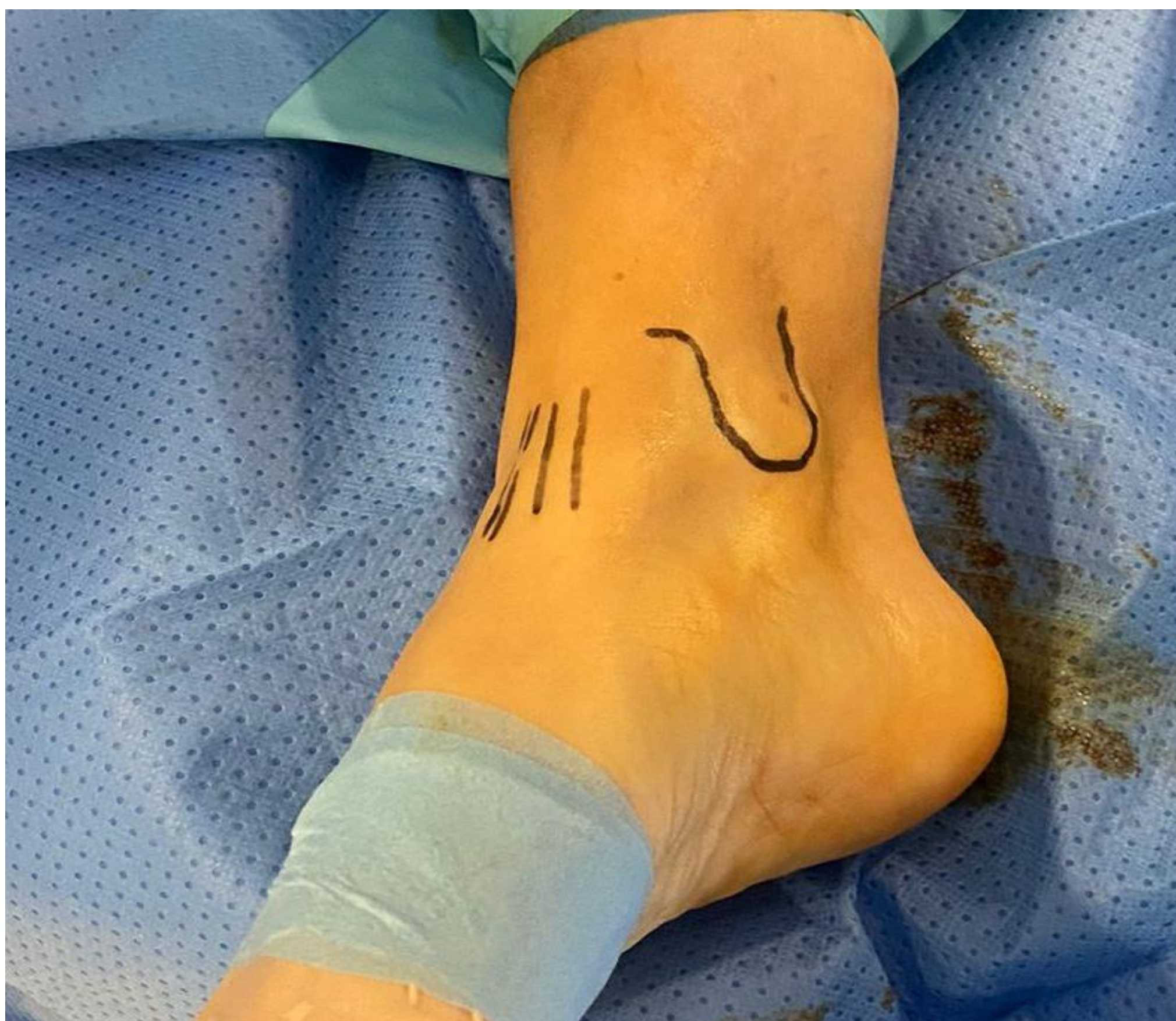En nuestro caso se trata de una paciente de 48 años con una masa sinovial de 43 x 24 x 17 mm compatible con **sinovitis villosinodular pigmentaria del receso anterior de la articulación tibioastragalina**, y además una **osteocondritis crónica de la cúpula astragalina** posteromedial con una geoda subcondral de 1 x 1,5 cm.

MATERIAL Y METODOLOGÍA

Ante los hallazgos de la paciente, se decide realizar un **doble abordaje anterior** a la **articulación tibioastragalina**, asociando un **abordaje medial mediante osteotomía de maléolo interno**.

RESULTADOS

A través del doble abordaje se realiza limpieza de la articulación tibioastragalina, y a través de la osteotomía de maléolo interno se accede a la lesión osteocondral. Se realiza excisión de la lesión y biopsia, y relleno del defecto de la lesión osteocondral mediante autoinjerto del hueso calcáneo.



CONCLUSIONES

La sinovitis villonodular pigmentada es un tumor benigno del tejido sinovial de muy baja incidencia, que debemos de tener en cuenta en el **diagnóstico diferencial de las monoartritis crónicas**.

La afectación del tobillo supone tan solo el 2.5% de las sinovitis, siendo la rodilla la afectación más frecuente.

A pesar de tratarse de un tumor benigno, se requiere diagnóstico y manejo precoz para **evitar secuelas funcionales y mecánicas irreversibles**.

Conflictos de interés: no

C O N G R E S O
secOT58

SOCIEDAD ESPAÑOLA DE CIRUGÍA ORTOPÉDICA Y TRAUMATOLOGÍA