

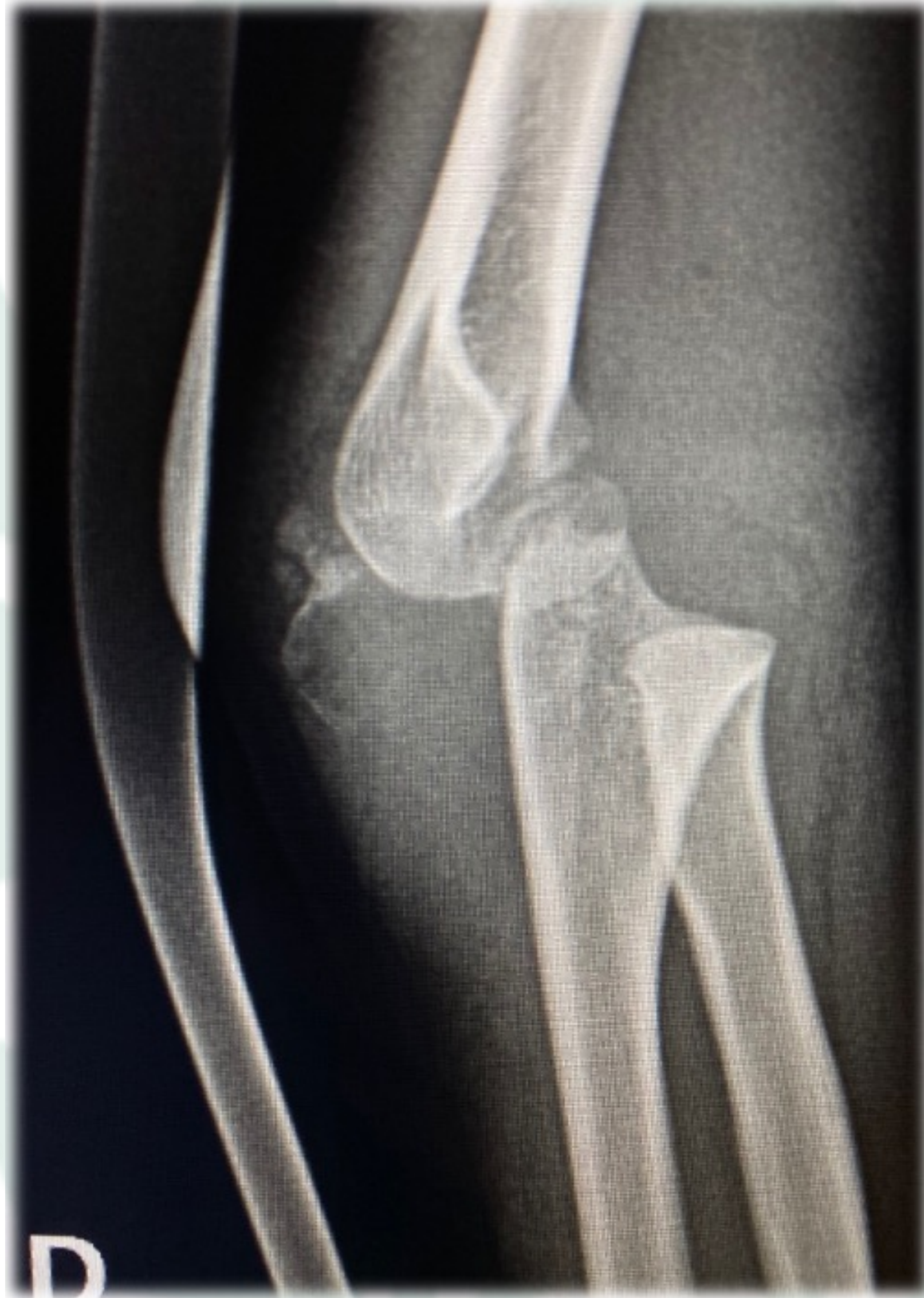
FRACTURA-LUXACIÓN ANTERIOR DE CODO EN PACIENTE PEDIÁTRICO

Alvarez Alvarez, S; Junquera Méndez, C; Herrera Ramírez, E; García Sánchez, P; Fernández Lombardía, J.
Hospital Universitario Central de Asturias

VARÓN
5 AÑOS

DEFORMIDAD

TRAUMATISMO
POSTERIOR CODO



- ✓ INFRECLENTE
- ✓ < 1% LUXACIONES CODO NIÑOS
- ✓ **POTENCIALMENTE MUY GRAVE**
- ✓ **HIPEREXTENSIÓN FORZADA**
 - Deformidad grosera
 - Ocupación fosa antecubital
- ✓ **!! EXPLORACIONES VN REPETIDAS !!**
- ✓ **RIESGO LESIÓN FISARIA**

LUXACIÓN ANTERIOR EPIFISIOLISIS II S-H

URGENCIA PEDIÁTRICA
2 INTENTOS DE
REDUCCIÓN
CERRADA

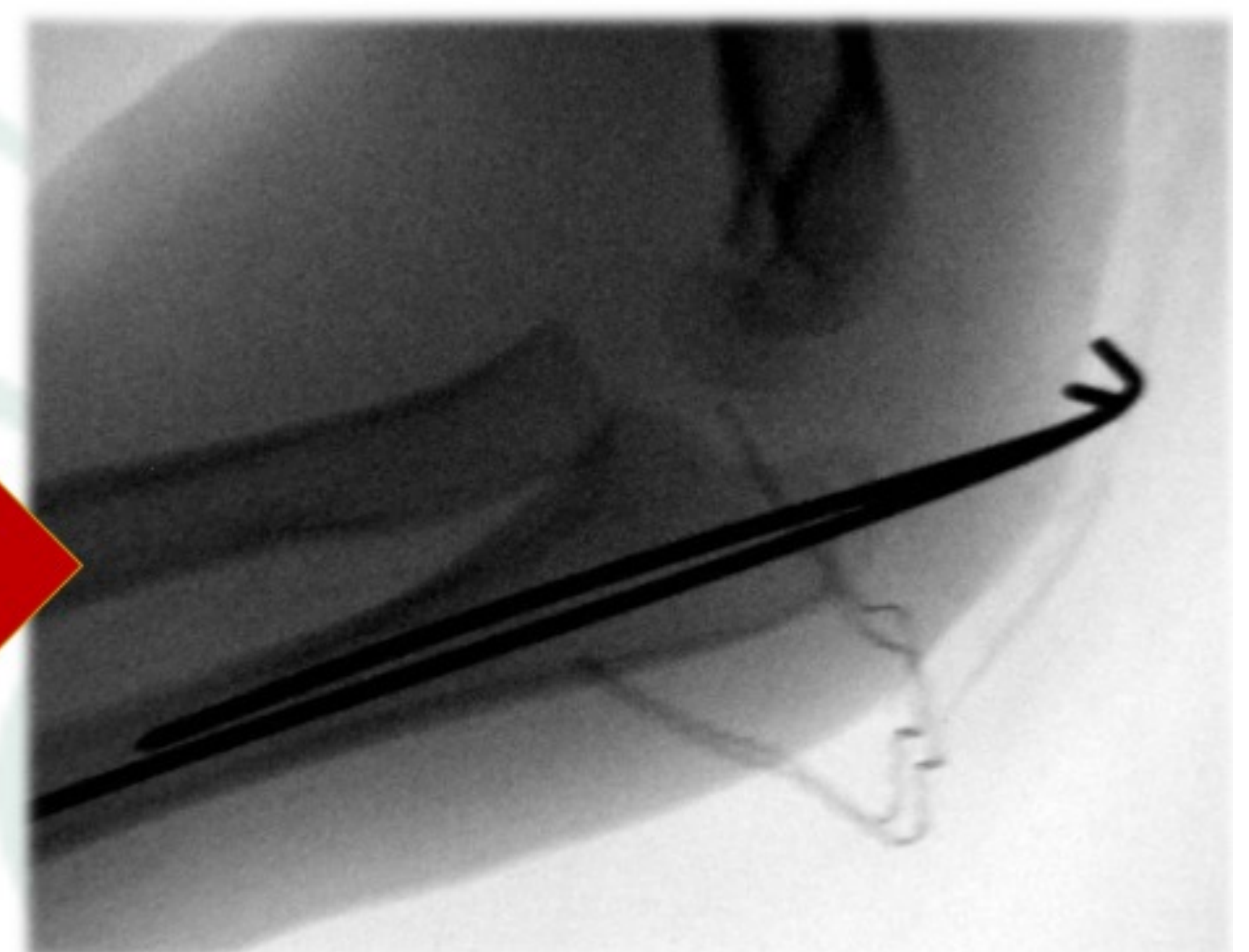
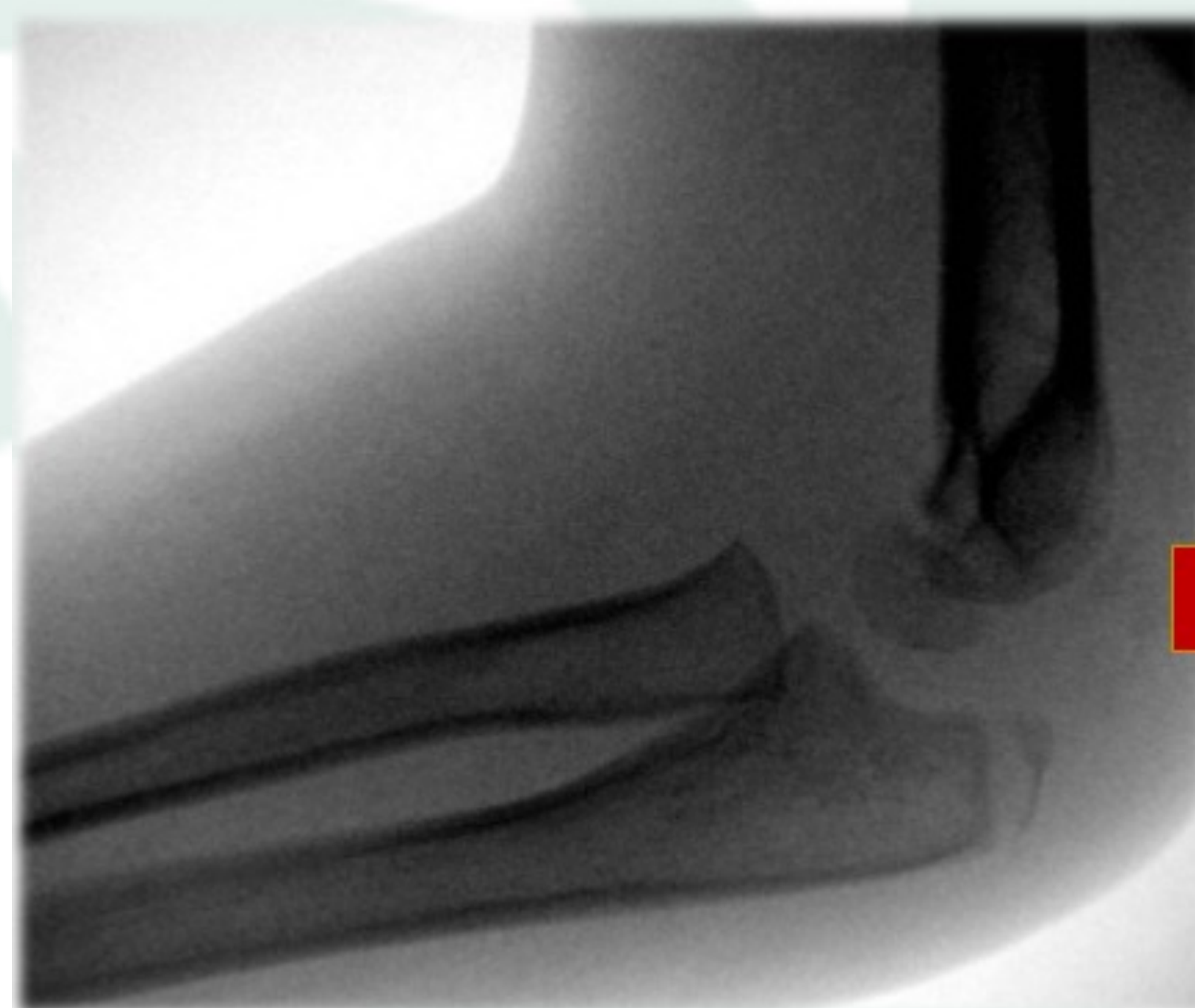INDICACIÓN CIRUGÍA
✓ Lesión VN
✓ Fractura asociada

TRATAMIENTO QUIRÚRGICO

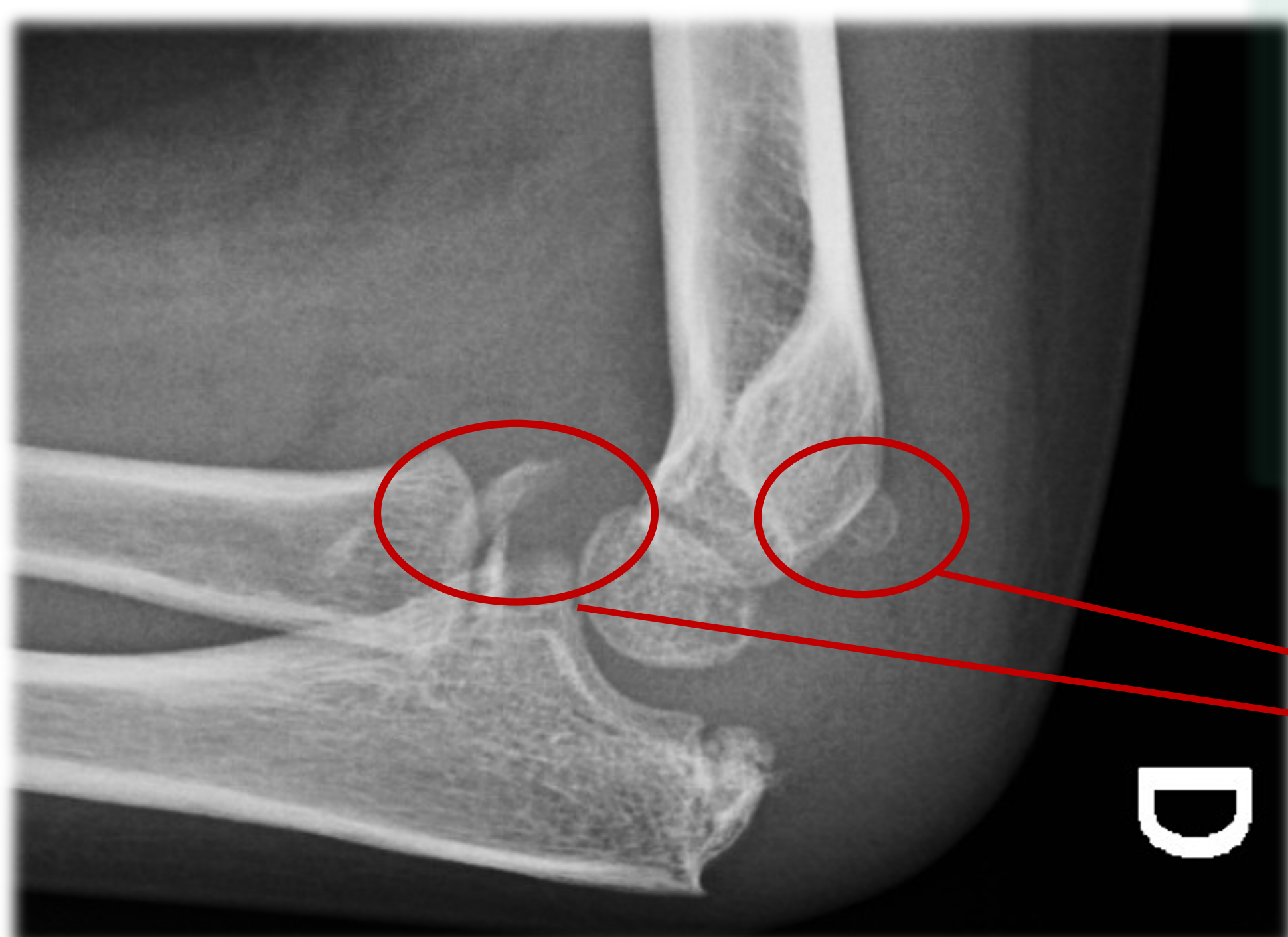


2 AGUJAS K 1.6 mm

RETIRADA 4 SEMANAS



YESO BRAQUIOPALMAR A 100° EXTENSIÓN → 6 SEMANAS



SEGUIMIENTO LARGO PLAZO

- Inestabilidad codo
- Trastornos crecimiento
- **Osificaciones heterotópicas**

**REVISIÓN
12 MESES**

- ✓ **MOVILIDAD COMPLETA**
- ✓ **ASINTOMÁTICO**