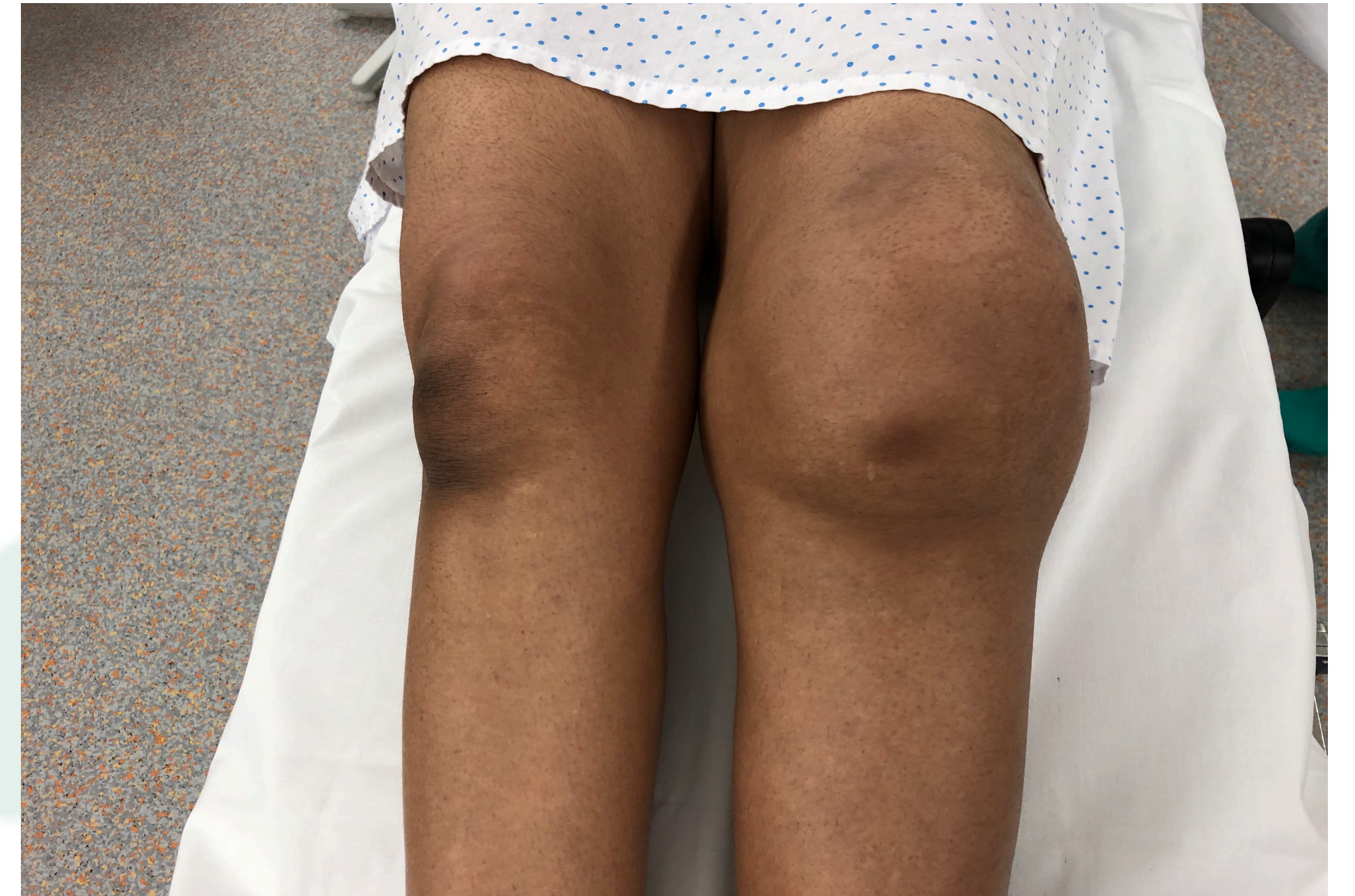



# SARCOMA DE BAJO GRADO OCULTO EN UNA MIOSITIS OSIFICANTE: CASO CLÍNICO CON DESENLACE FATAL

Alvarez Alvarez, S; García Sánchez, P; Junquera Méndez, C; Jiménez Tostado, S; Gosálbez García, J.  
Hospital Universitario Central de Asturias

- ❖ Mujer 57 años
- ❖ No antecedentes de interés
- ❖ Natural del Sáhara
- ❖ **GONALGIA DESDE HACE 20 AÑOS.**



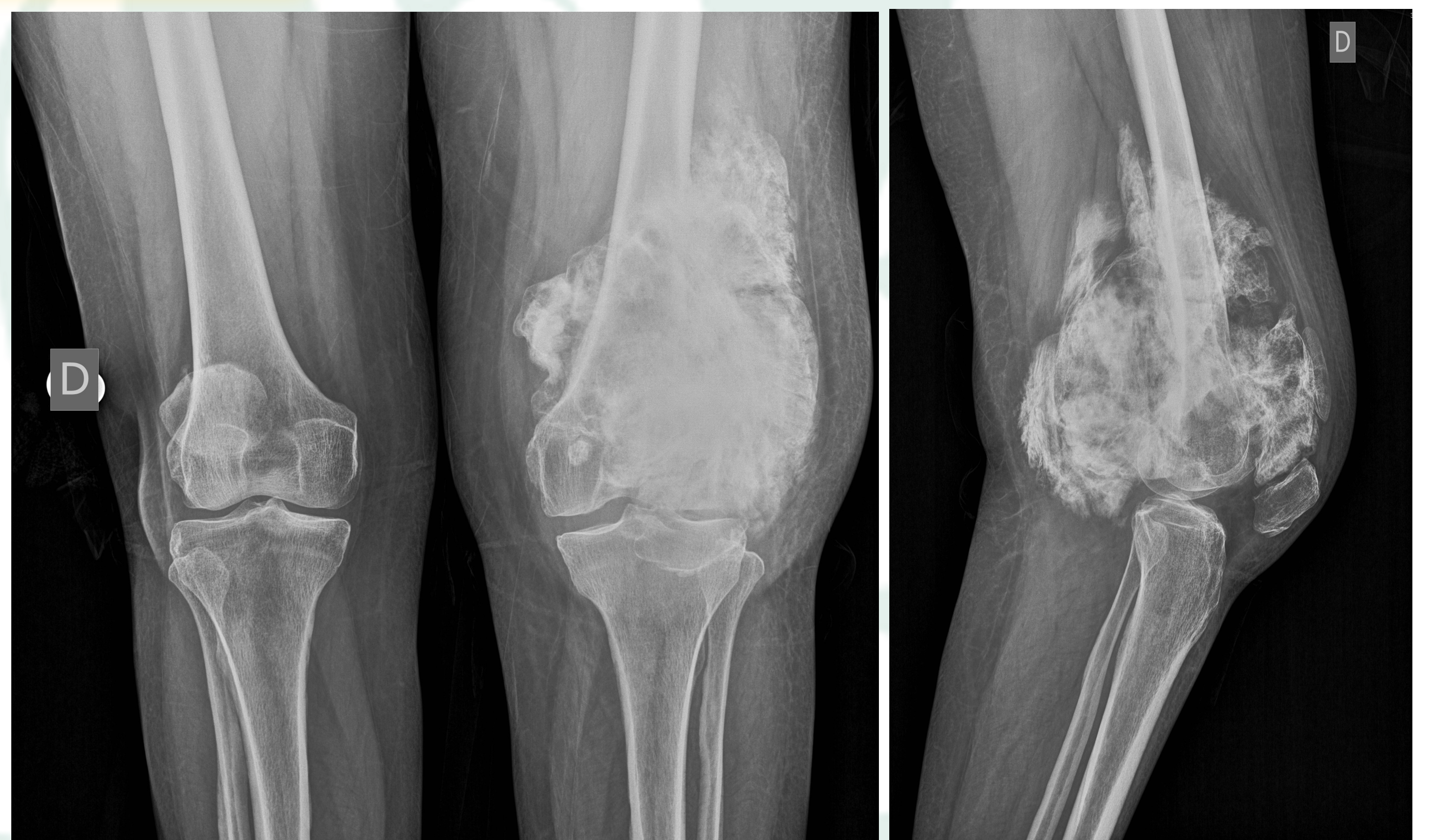

**DOLOR**

+

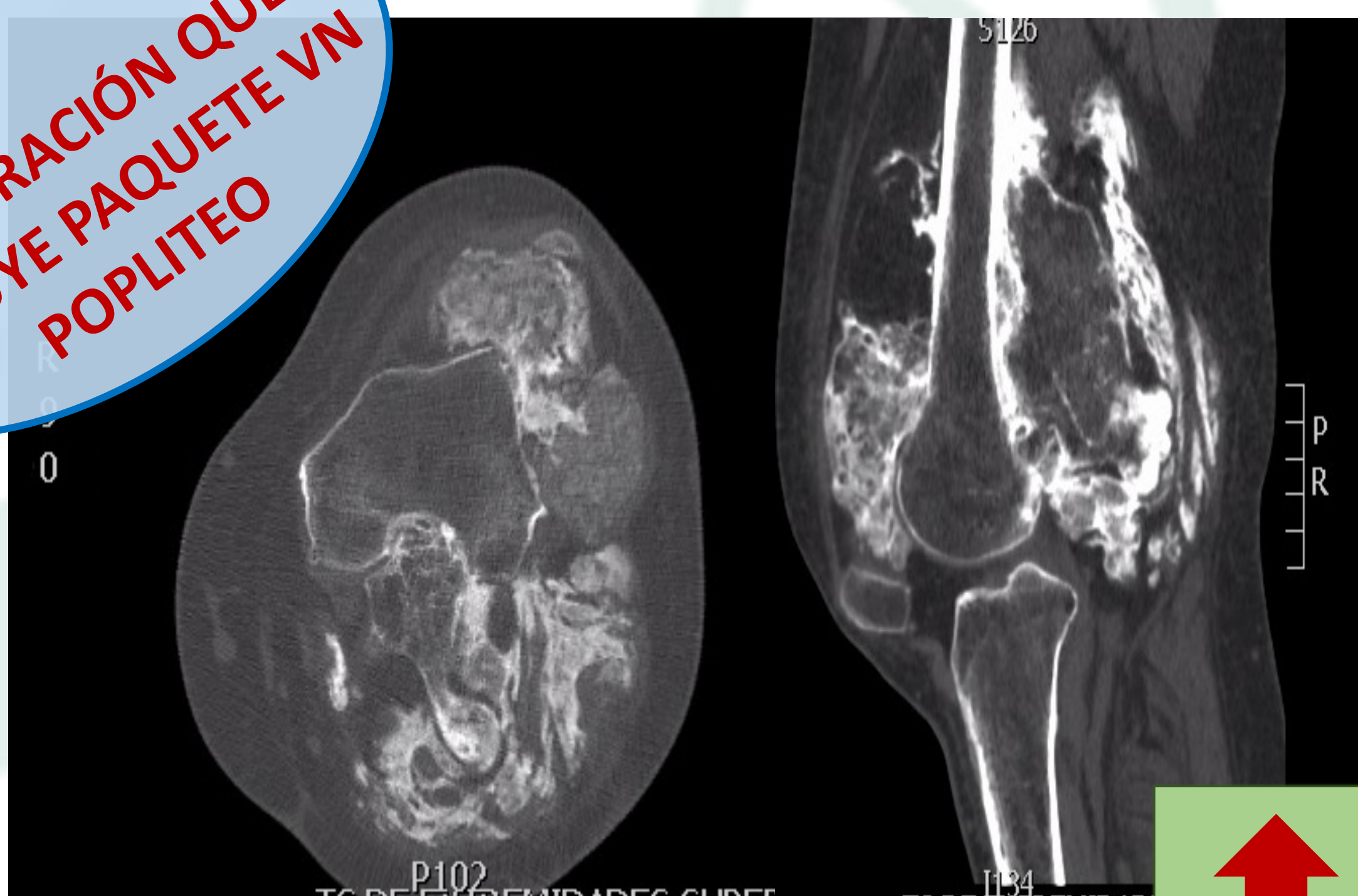
**TUMEFACCIÓN EN AUMENTO**

DESDE HACE  
8 AÑOS

**PRUEBAS  
DE IMAGEN**



TUMORACIÓN QUE  
INCLUYE PAQUETE VN  
POPLITEO



**2 BIOPSIAS**

- ✓ Sin atipias
- ✓ Sin MDM2 +
- ✓ Sin CDK4 +

**MIOSITIS OSIFICANTE**

**VS**

**SARCOMA BAJO GRADO**

**RETO  
DIAGNÓSTICO  
HISTOLÓGICO**

**Componente  
cartilagenoso**

**RECHAZADO POR  
PACIENTE**

**TRATAMIENTO  
QUIRÚRGICO**



**CONDROSARCOMA  
BAJO GRADO**

**Evolución ...  
DISEMINACIÓN  
METASTÁSICA Y ÉXITOS A  
LOS 12 MESES**

**TRATAMIENTOS  
AGRESIVOS POR LA  
INCERTIDUMBRE  
DIAGNÓSTICA**

C O N G R E S O  
**secOT58**

SOCIEDAD ESPAÑOLA DE CIRUGÍA ORTOPÉDICA Y TRAUMATOLOGÍA