

PINZAMIENTO ISQUIOFEMORAL EN 7 ADOLESCENTES

OBJETIVOS

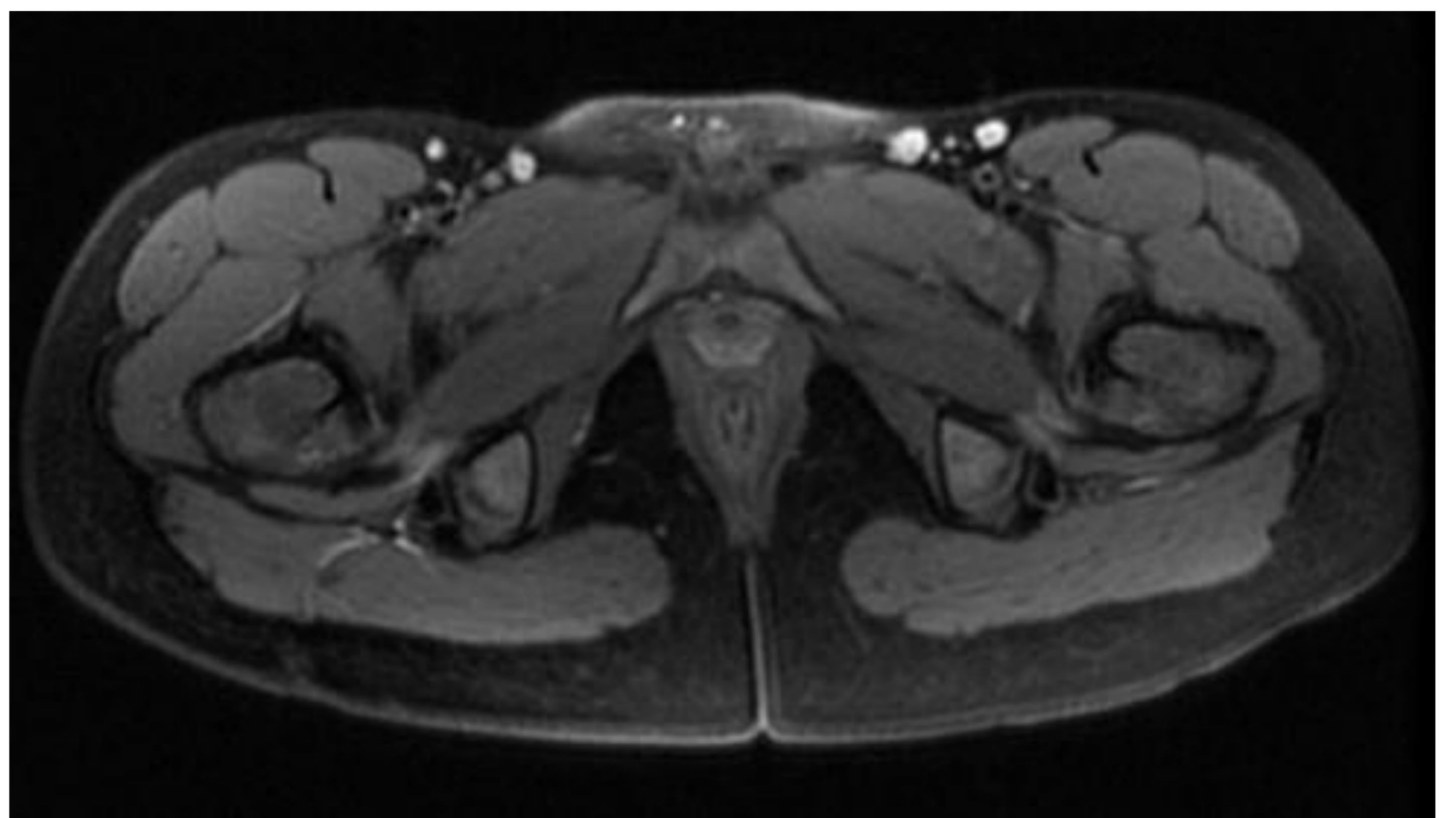
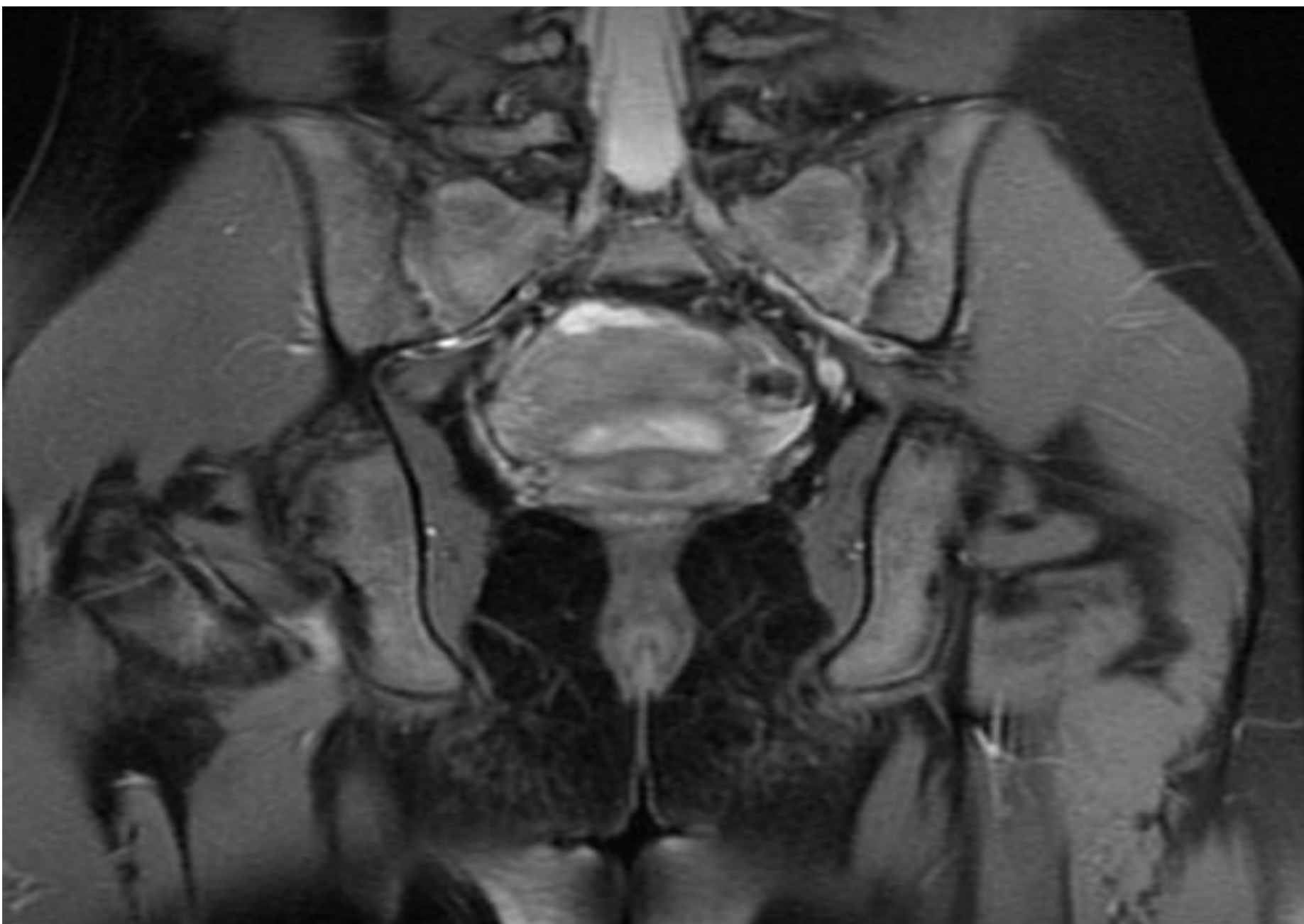
Descrita inicialmente en pacientes tras cirugía de recambio articular. Este concepto en pacientes sin lesión previa es reciente.

Entidad infradiagnosticada, se desconoce su prevalencia.

Los pacientes suelen ser mujeres, sugiere relación con la disposición anatómica pélvica.

Dianóstico: RM. Disminución del espacio isquiofemoral a 13 ± 5 mm y del espacio cuadrado femoral 12 ± 4 mm con edema del músculo cuadrado femoral.

Describir los casos que han aparecido en nuestras consultas. Conocerla para hacer el diagnóstico diferencial del dolor de cadera.



MATERIAL Y MÉTODOS

7 mujeres / 2 varones. Edad media: 12 años (10, 14). 4 casos unilateral y 3 bilateral. Todos realizaban una actividad deportiva de moderada a intensa.

Exploración: chasquido y dolor con la aducción, rotación externa y extensión.

RESULTADOS

Todos mejoran con reposo deportivo, AINEs y rehabilitación. El EVA promedio al inicio era 5,8 y al final del tratamiento de 1,8.

CONCLUSIONES

En la bibliografía se ha descrito la descompresión del cuadrado femoral por artroscopia. La resección del trocánter menor consigue alivio definitivo. Nuestros pacientes han conseguido mejoría con tratamiento conservador y en poco tiempo. Quizá se trate de una entidad algo diferente a lo que se describe en la bibliografía.