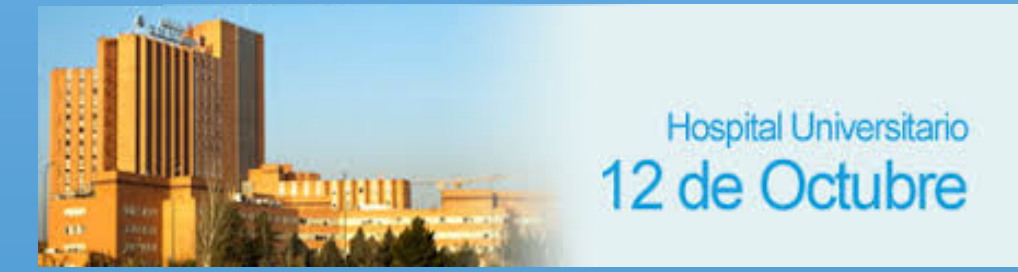

# BLOQUEO DE SUPINACIÓN POR FRACTURA-LUXACIÓN RADIOCUBITAL DISTAL INVETERADA. SOLUCIÓN QUIRÚRGICA Y RESULTADOS.

L. García-Lamas, V. Jiménez-Díaz, J. D. Cecilia-López, Ferrero Recasens, A. Gómez-Sanchez.

Hospital Universitario 12 de Octubre, Madrid.

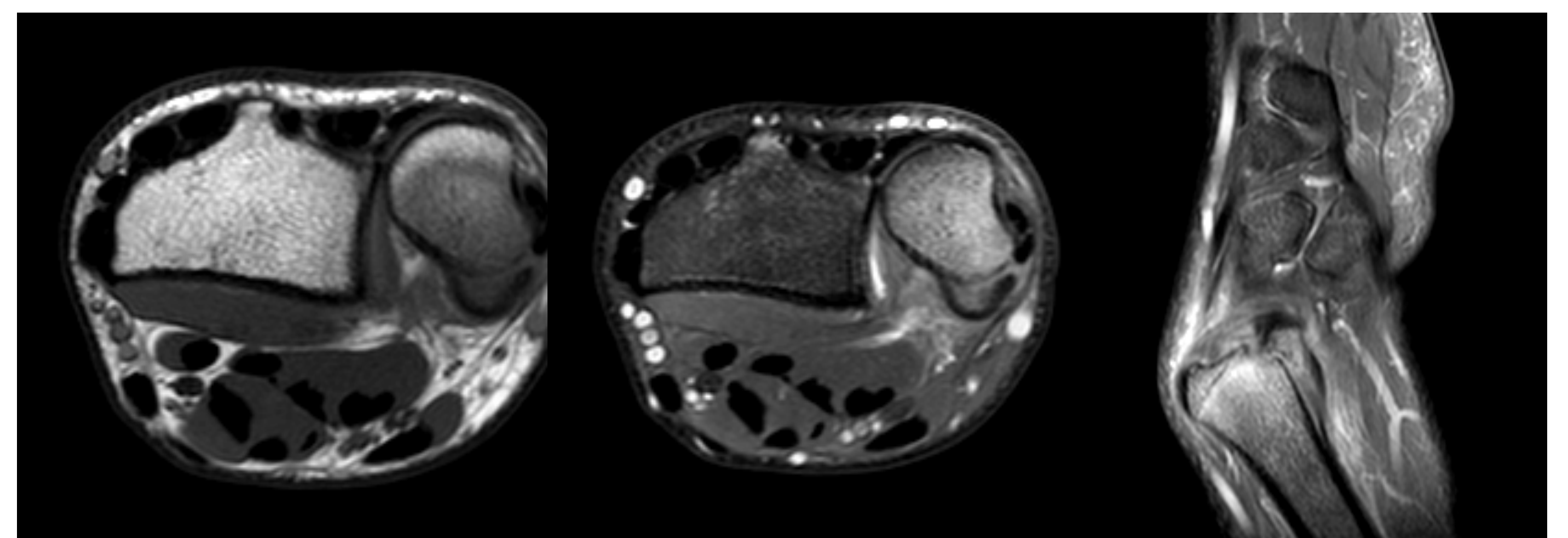
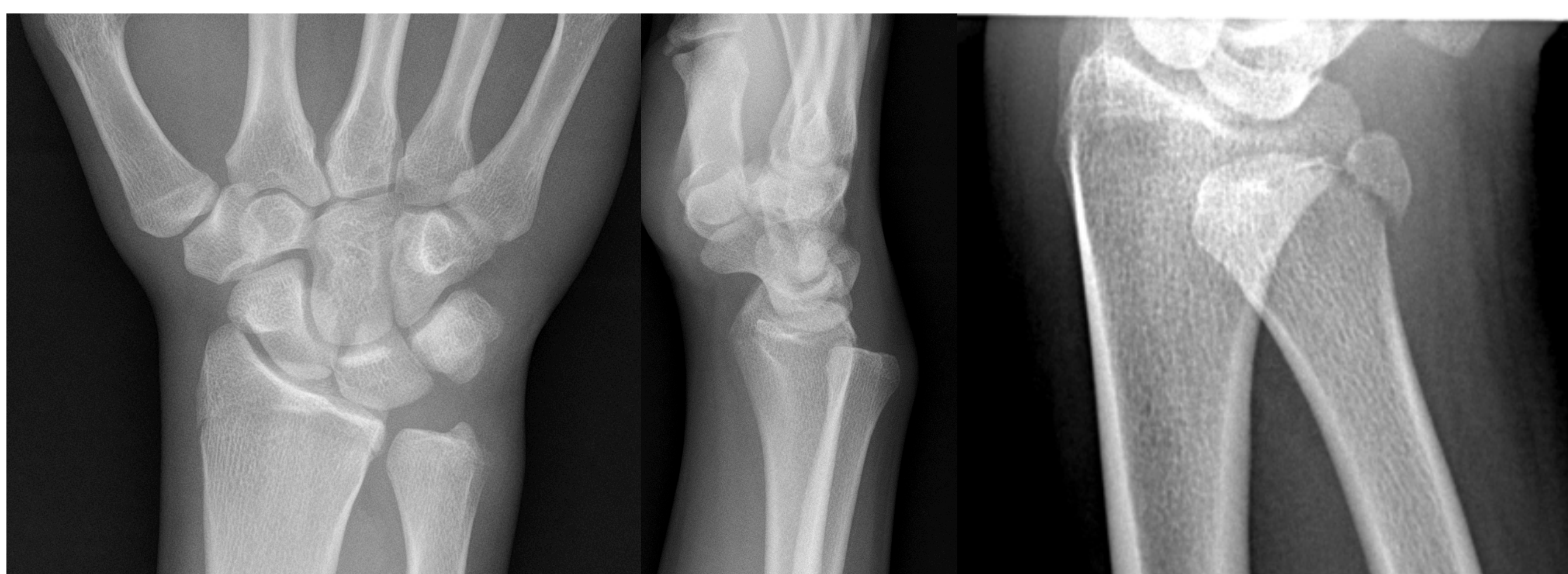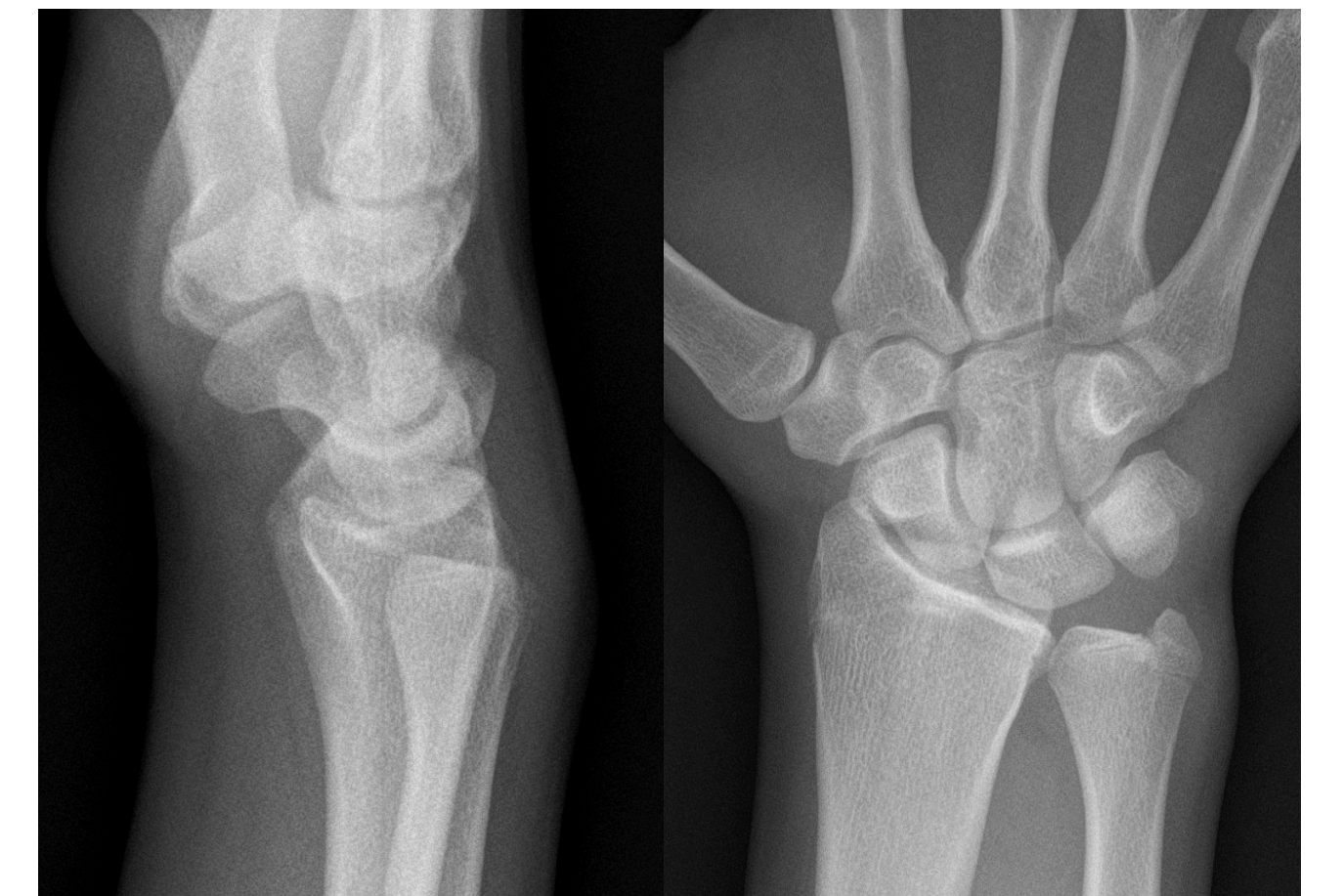


## OBJETIVO:

Descripción de tratamiento y resultados de un caso de una fractura-luxación inveterada de articulación radiocubital distal con bloqueo completo de la supinación por interposicion de la estiloides cubital.

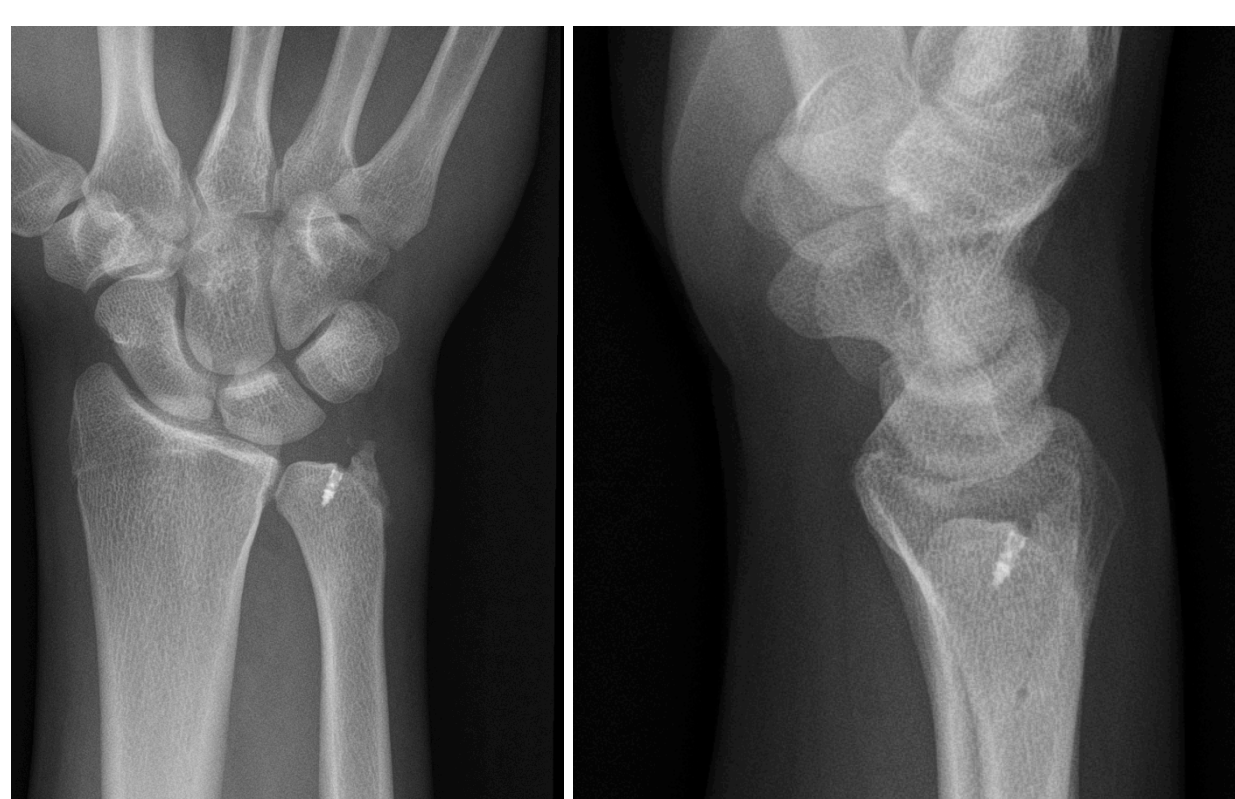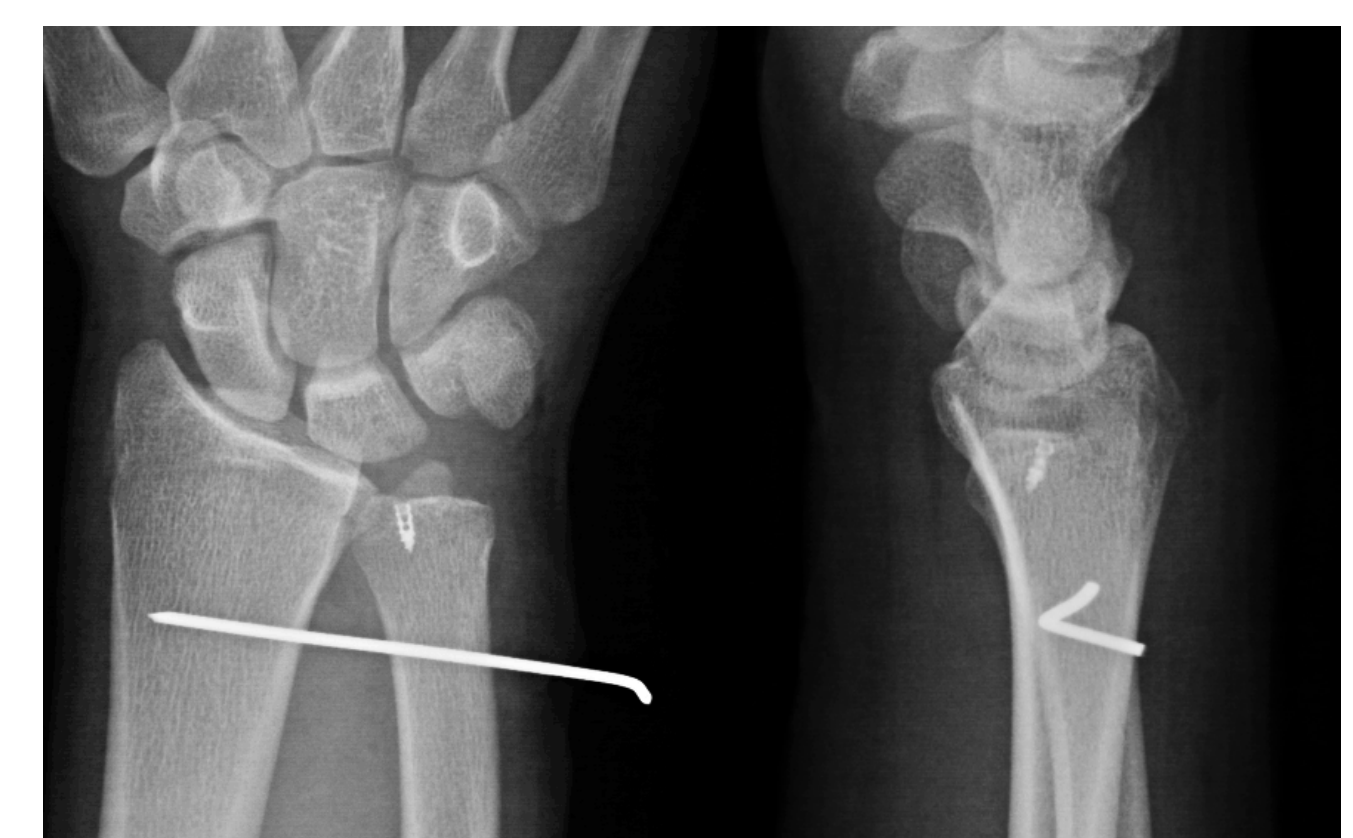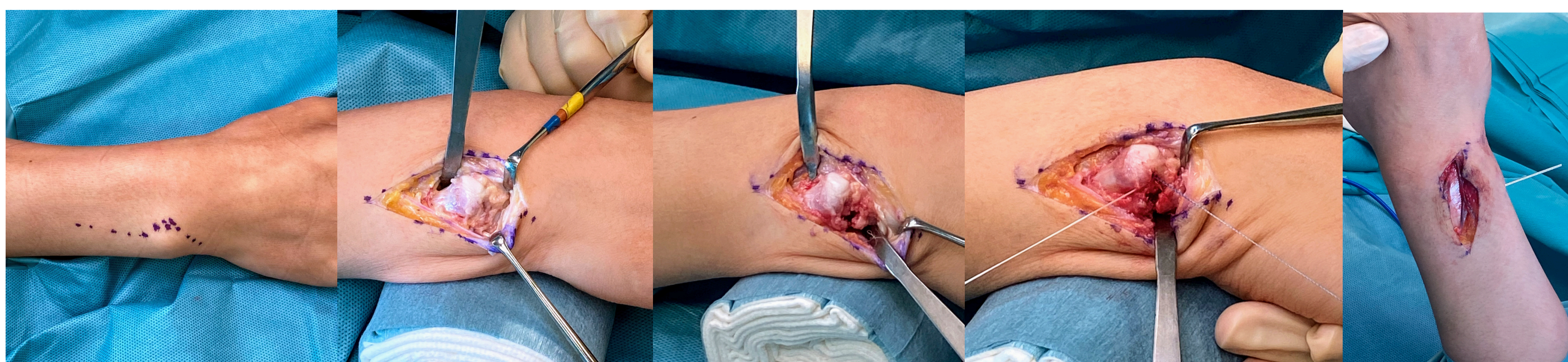
## MATERIAL Y MÉTODO :

Varón 18 años. Dolor radiocubital distal sin inestabilidad, aROM completo. Alta tras Rx con diagnóstico de contusión. Dos semanas después en consulta se objetiva luxación ARCD con bloqueo completo de pronosupinación. En la Rx se observa fractura de estiloides radial. Se realiza RMN donde se aprecia interposición de estiloides cubital en la RMN. Se decide tratamiento quirúrgico.



## INTERVENCIÓN:

Abordaje dorsal a ARCD. Se objetiva estiloides cubital interpuesta que se reduce y fija al cúbito distal mediante arpón. Se comprueba estabilidad radiocubital intraoperatoria y se bloquea pronosupinación de forma temporal con AK radiocubital durante tres semanas.



## RESULTADOS:

A las 6 semanas presentaba movilidad pasiva completa y activa limitada a 40º de supinación. A los 6 meses presenta rango de moviidad completo no doloroso y practica baloncesto sin limitación.

## CONCLUSIÓN:

Es necesario seguimiento estrecho de las lesiones radiocubitales distales postraumáticas ya que pueden desembocar en una importante limitación de la función de la muñeca sino son tratadas correctamente.

La **reducción** **sisntesis** de la estiloides cubital mediante anclaje con arpón puede ser una solución quirúrgica que obtiene buenos resultados en el tratamiento de esta patología.

C O N G R E S O

secOT58

SOCIEDAD ESPAÑOLA DE CIRUGÍA ORTOPÉDICA Y TRAUMATOLOGÍA