

# Condromatosis sinovial de tobillo; causa de dolor y bloqueo articular.

Marqués Gómez FS, Olcina Meseguer MA, Jiménez Adán O, Castro Chofles L, Zamorano Moyano C

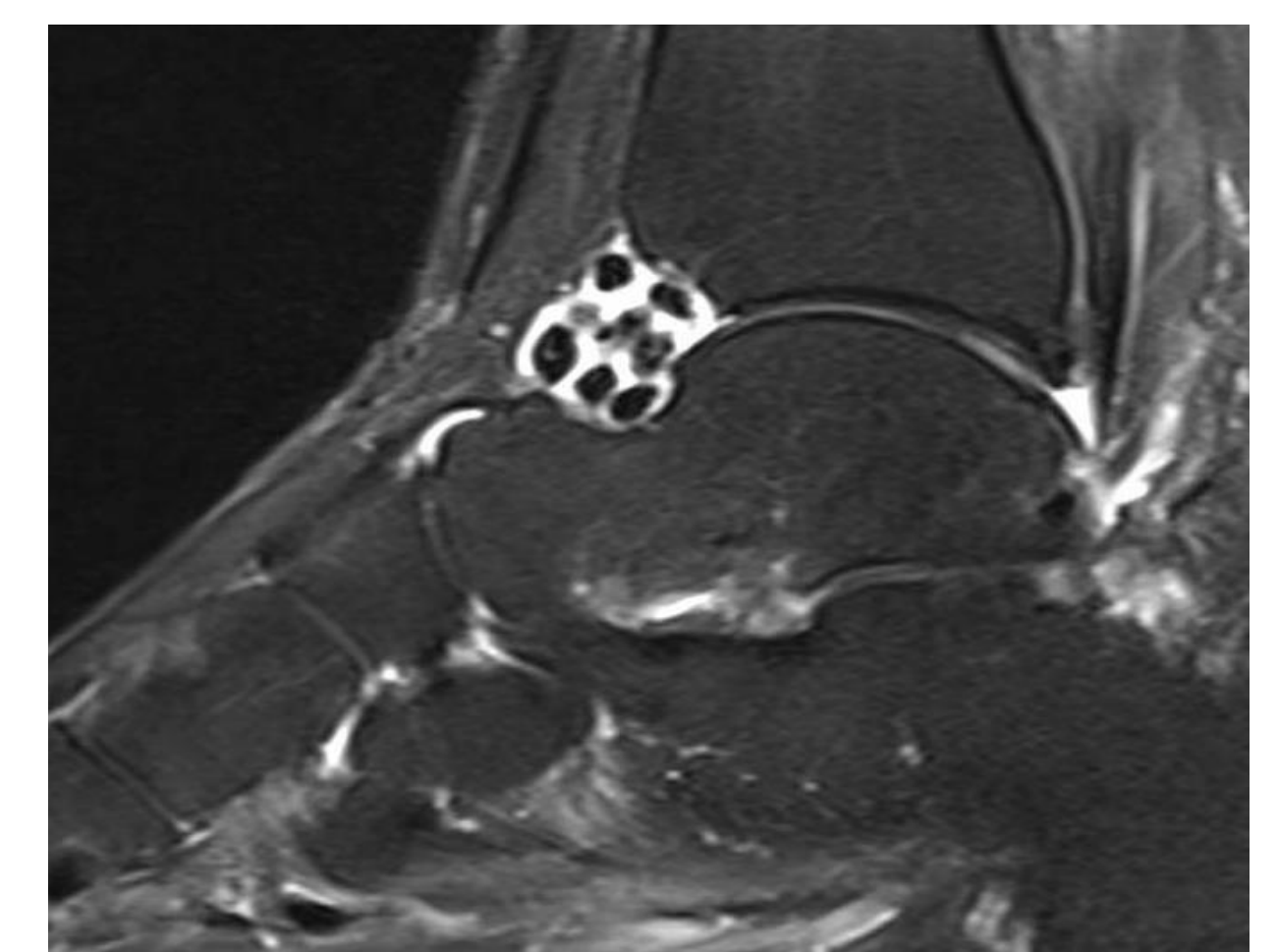
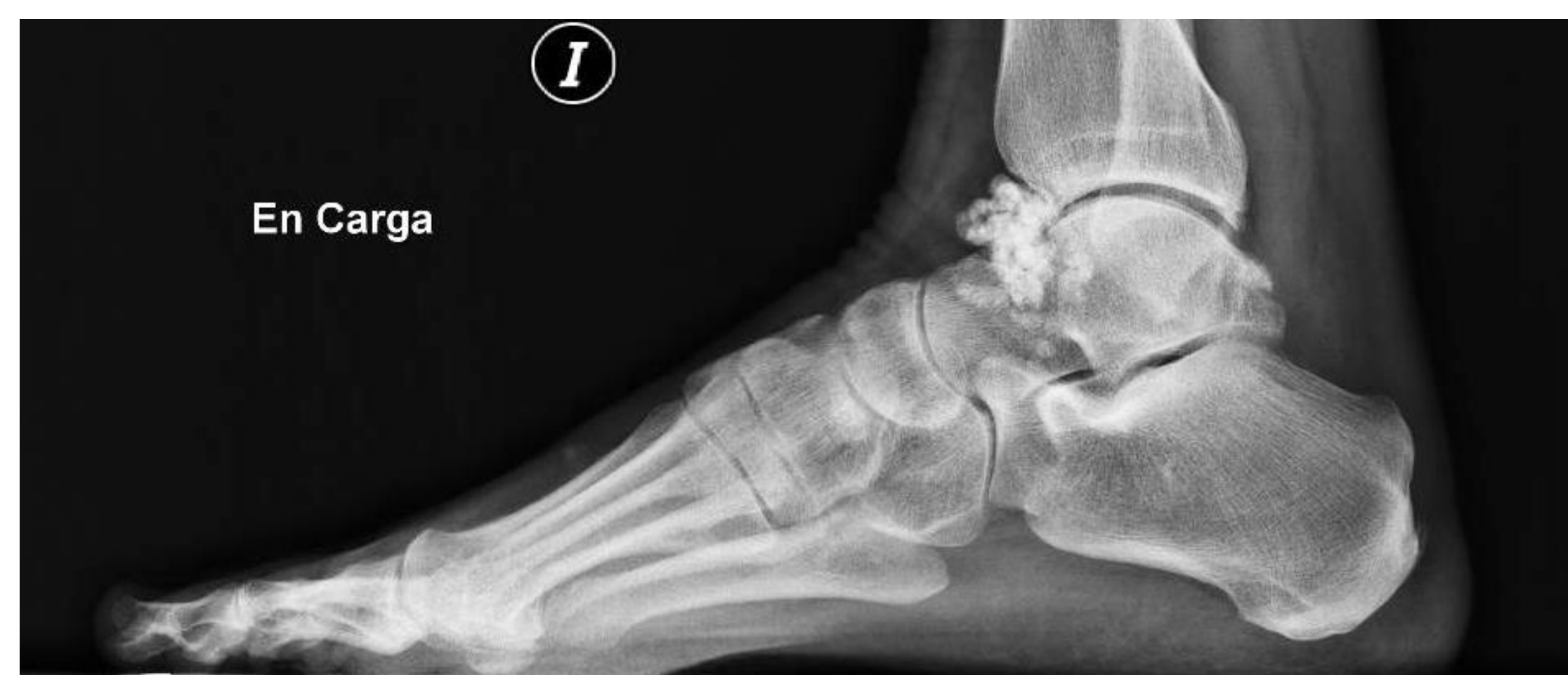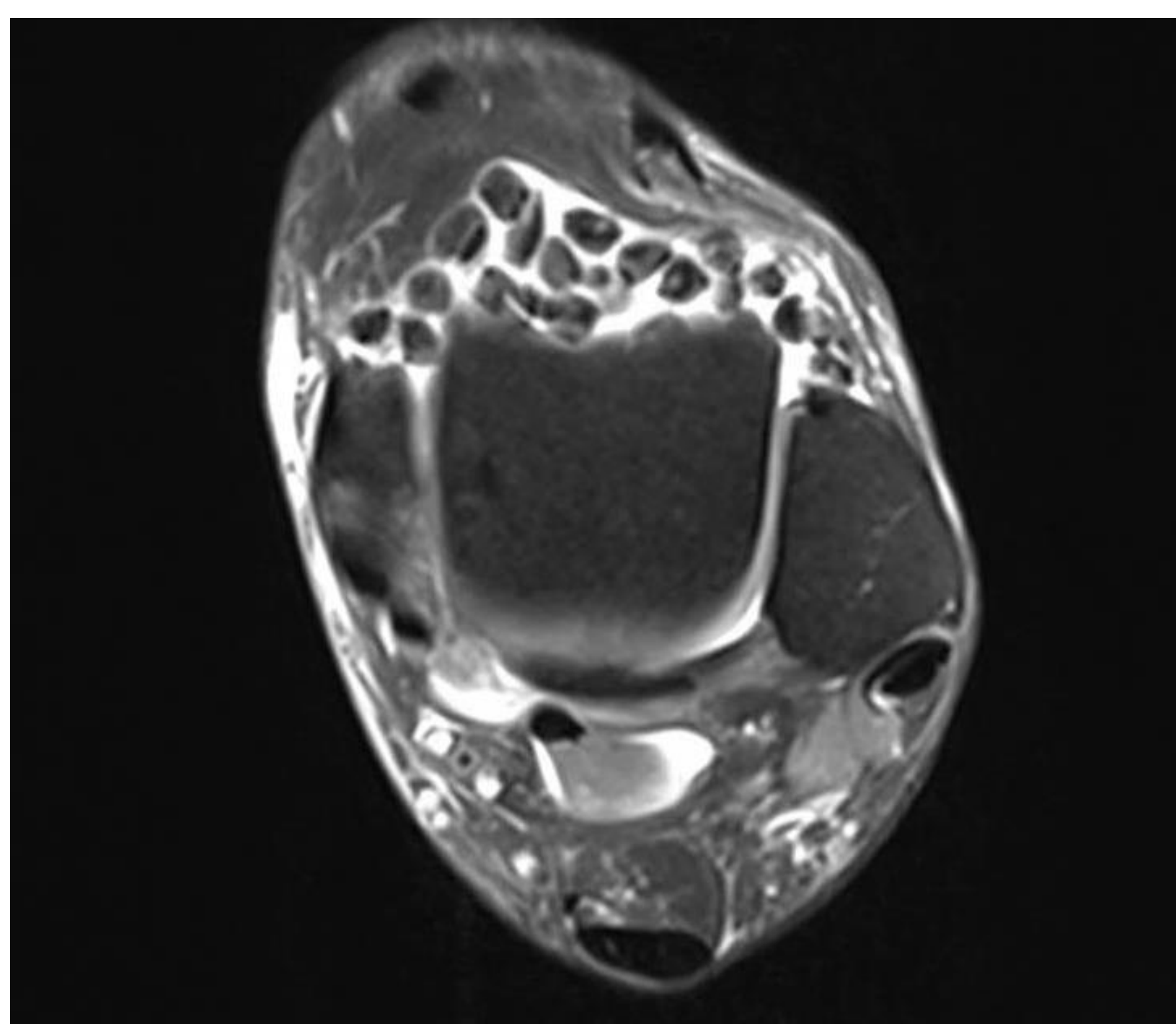
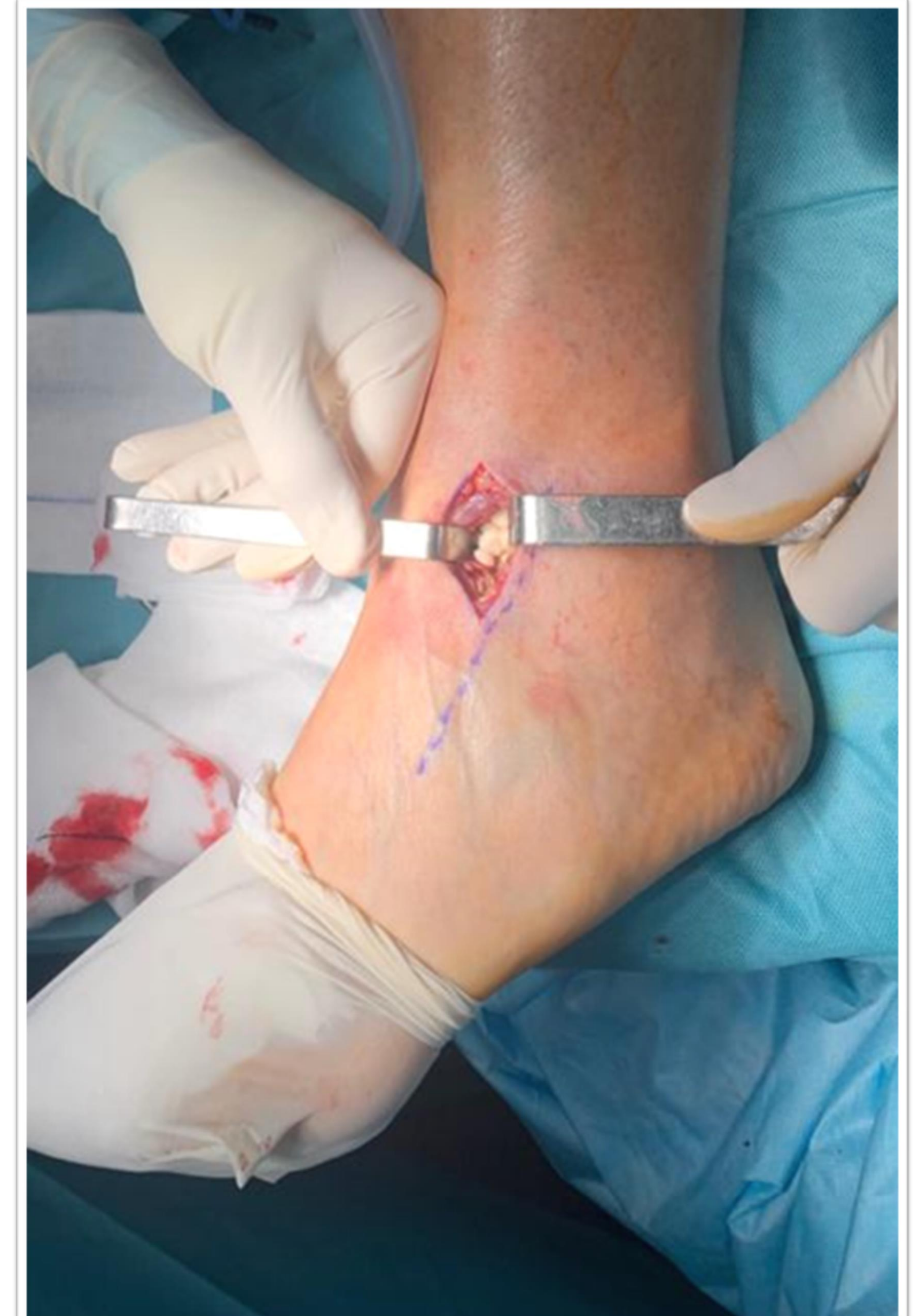## Objetivos

Establecer la condromatosis sinovial de tobillo como causa de bloqueo articular y dolor severo. Valorar diagnóstico y tratamiento quirúrgico mediante artrotomía.

## Material y metodología

Se realiza estudio radiográfico, objetivándose numerosas formaciones (entre 25-30 ) en zona anterior del tobillo, correlacionándose con la exploración en consulta, tanto dolor en zona anterior como un severo impingement a la dorsiflexión.

Se solicitó resonancia magnética para planificar cirugía.

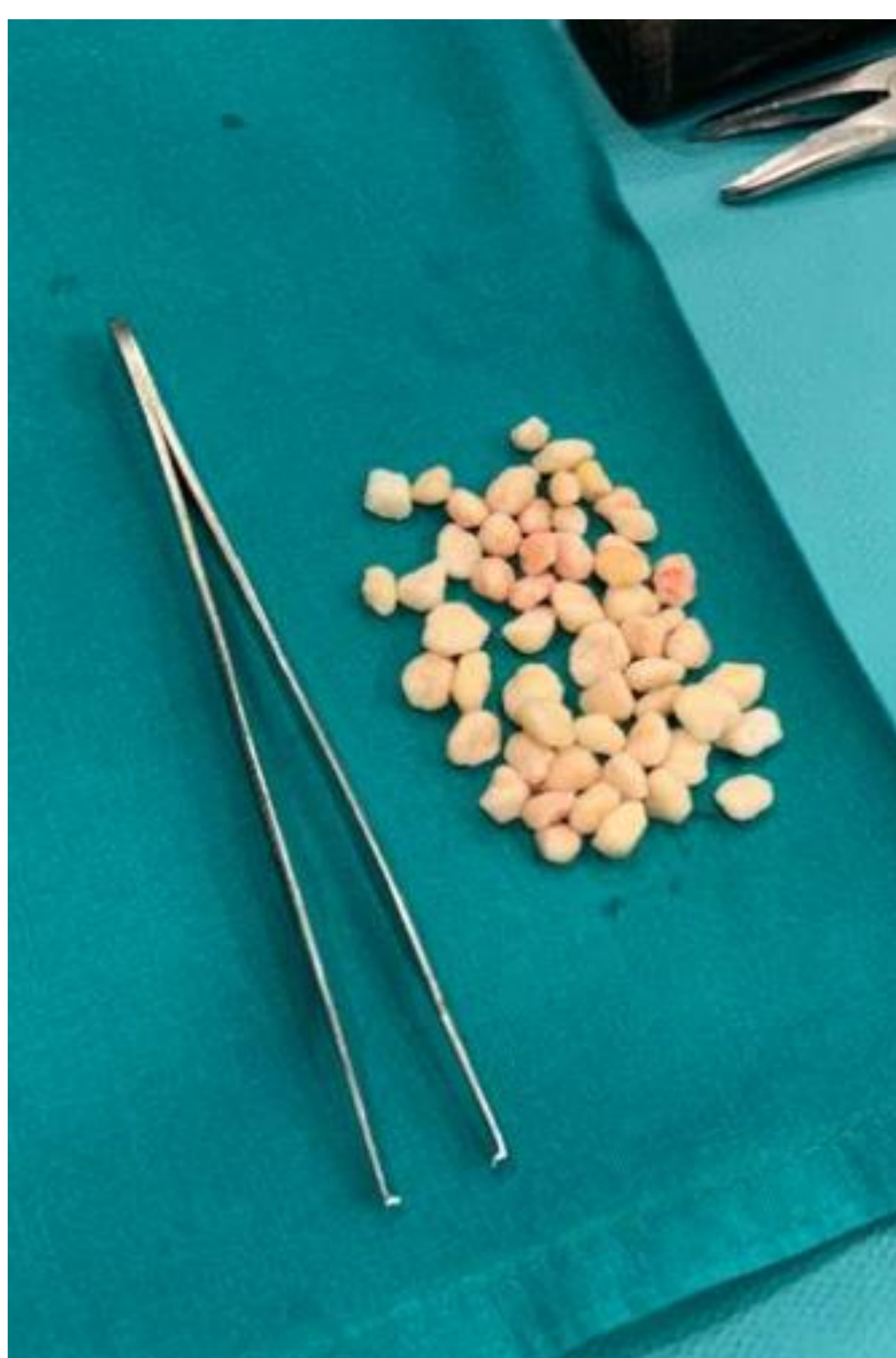


## Resultados

Se plantea al paciente la intervención quirúrgica y se realiza artrotomía con incisión anteroexterna de tobillo de unos 5 centímetros.

Tras apertura de la cápsula se evacuaron decenas de condrolitos en cámara anterior del tobillo.

Justo tras la evacuación, se comprueba el balance articular con importante mejora del mismo.



## Conclusiones

La condromatosis sinovial de tobillo es una patología benigna pero puede provocar limitaciones funcionales severas. La intervención quirúrgica es una opción posible, con bajo riesgo de complicaciones y una rápida mejora de la sintomatología, tanto del dolor como bloqueo articular.