

# SARCOMAS DE CÉLULAS CLARAS DE MIEMBROS INFERIORES: A PROPÓSITO DE DOS CASOS

JUAN DAVID SERRANO ALONSO, JORGE GÓMEZ ALCARAZ, SONIA FRAILE LORÍA, MACARENA DE LOS ÁNGELES ORTIZ MUÑOZ,  
LUIS RODRIGO MERINO RUEDA. *HOSPITAL UNIVERSITARIO 12 DE OCTUBRE.*

## OBJETIVOS

Presentar dos casos de tumoraciones de partes blandas en miembros inferiores con diagnóstico de sarcoma de células claras, una neoplasia de origen neuroectodérmico infrecuente y agresiva.

## MATERIAL Y METODOLOGÍA

Se trata de dos pacientes varones de 19 y 48 años. Ambos comenzaron con la aparición de un bulto en el miembro inferior (en el extremo proximal de la pierna en la cara externa del muslo), de crecimiento progresivo y que, después de varios meses, comenzó a doler. El primer caso fue intervenido en otro centro con márgenes contaminados. El segundo sometido a una biopsia en otro centro sin diagnóstico definitivo. Se revisaron los cristales del primer caso y se repitió la biopsia del segundo, concluyendo con el diagnóstico de sarcomas de células claras.

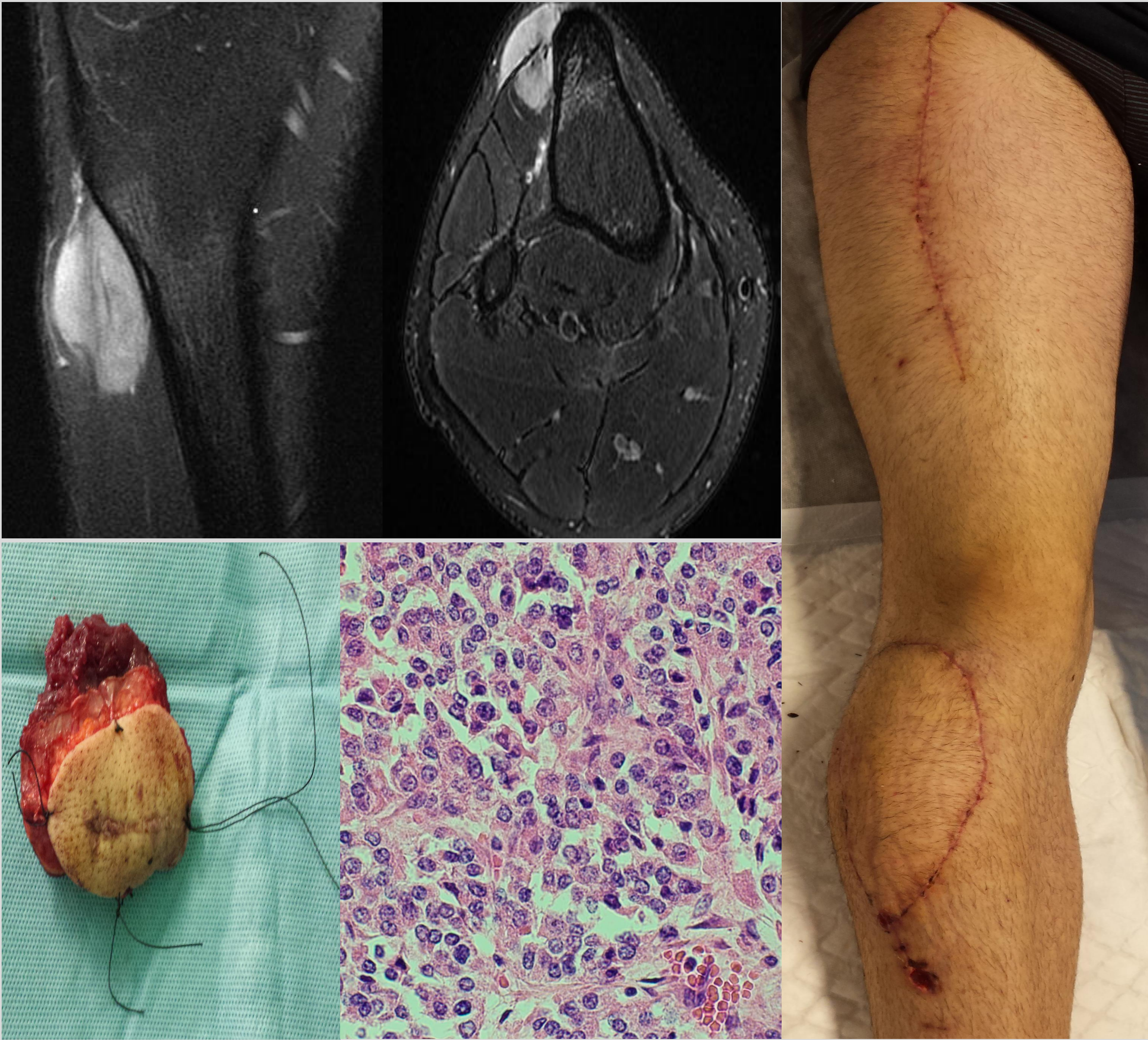
En el primer caso se ampliaron los márgenes de la resección incluyendo en esta al tibial anterior, reconstruyéndose con un colgajo muscular del vasto externo. Se indicó radioterapia postoperatoria. En el segundo paciente se realizó cuadricectomía y trasposición del sartorio y bíceps femoral al muñón distal del tendón cuadricipital. El primer caso recibió quimioterapia postoperatoria, mientras que el segundo rechazó todo tratamiento complementario. El estudio anatomopatológico de las piezas de resección confirmó la positividad inmunohistoquímica para HMB45 y translocación para EWS, con diagnóstico de sarcoma de células claras. Los márgenes de la resección fueron negativos en los dos pacientes.

## RESULTADOS

El segundo paciente requirió desbridamiento quirúrgico por necrosis de los bordes de la herida quirúrgica. En el momento actual, 4 y 3 años después del tratamiento quirúrgico, los dos pacientes están vivos y libres de enfermedad. Los resultados funcionales fueron excelente y bueno, respectivamente, según la escala de la MSTs.

## CONCLUSIONES

El sarcoma de células claras o melanoma de partes blandas es un sarcoma de partes blandas de alto grado muy infrecuente cuyo tratamiento principal es el quirúrgico. La resección con márgenes amplios es necesaria.



**RM PREQUIRÚRGICA, AMPLIACIÓN DE MÁRGENES DE RESECCIÓN, IMAGEN AP Y RESULTADO POSOPERATORIO**