

# Reconstrucción con megaprótesis en contexto de metástasis única de cáncer renal en extremidad proximal de húmero.

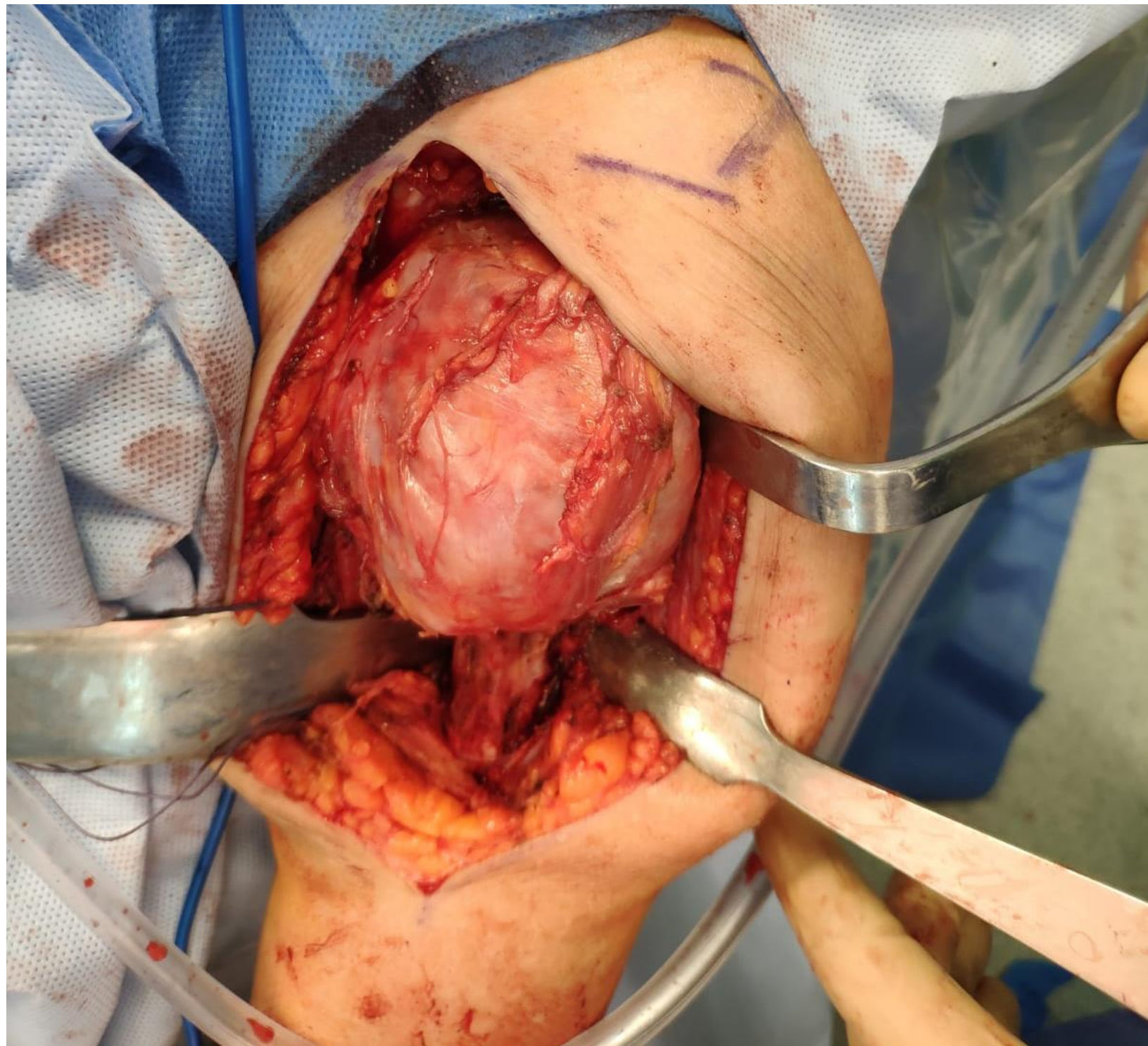
**AUTORES:** GREGORIO VALERO CIFUENTES, ALONSO ESCUDERO MARTÍNEZ, ANTONIO ONDOÑO NAVARRO, ANTONIO VALCÁRCEL DÍAZ, JOSÉ PABLO PUERTAS GARCÍA-SANDOVAL.

## OBJETIVOS

Presentar el manejo terapéutico de metástasis de húmero en contexto de metástasis única de carcinoma renal. Exponer el caso de paciente de 68 años diagnosticada de metástasis de húmero proximal que requirió reconstrucción compleja con megaprótesis manteniendo movilidad y reinserción de musculatura en malla de trevira.

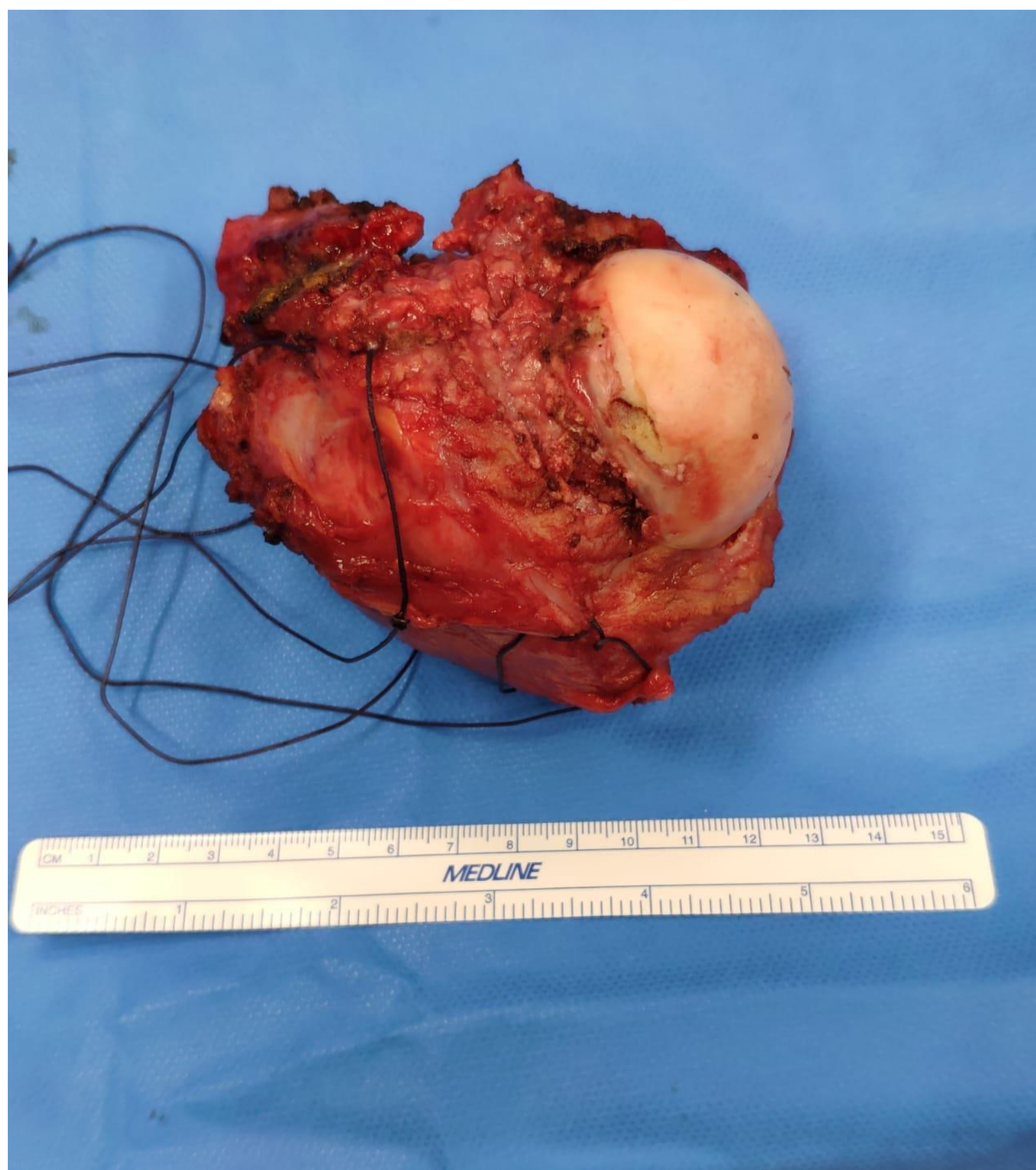## MATERIAL Y MÉTODOS

Paciente de 68 años que acude a consulta en Unidad de Tumores Musculoesqueléticos de nuestro hospital por omalgia de 3 meses de evolución. Antecedente de carcinoma renal. Se realizó exéresis de tumoración con márgenes amplios que incluía cabeza humeral completa hasta 7 cm de la diafisis humeral, referenciando las inserciones musculares de pectoral mayor, dorsal ancho, redondos, y manguito rotador completo. No se observó afectación muscular. Se reconstruyó con megaprótesis específica y se realizó cuidadosa reinserción de musculatura con ayuda de malla de trevira.



## RESULTADOS

6 meses después de la cirugía, la paciente se encuentra bien, no presenta omalgia y presenta un balance articular de 0-75° de abducción completa. Continúa en seguimiento multidisciplinar.



## CONCLUSIÓN

Las metástasis del miembro superior suelen ser tratadas de forma conservadora más frecuentemente que las del miembro inferior al no tener las mismas demandas mecánicas por no ser huesos de carga. De forma general, el objetivo de la cirugía en el caso de fracturas del húmero proximal es controlar el dolor y recuperar la estabilidad del hombro, que no tanto restaurar la función del manguito de los rotadores teniendo en cuenta que la norma es que este esté destruido de forma extensa. No obstante, el objetivo siempre debe ser la resección completa del tumor así como la reconstrucción íntegra de aquellas estructuras necesarias para normofunción del miembro. Las megaprótesis constituyen un arma terapéutica fundamental en los pacientes oncológicos.

