

COALICIÓN CARPIANA: coalición ósea parcial entre el hueso grande y el trapezoide en paciente sintomática. A propósito de un caso.

López Toajas, A ; Hierro Cañas, FJavier ; Pérez Pérez, E .
Unidad de Gestión Clínica de Cirugía Ortopédica y Traumatología Hospital Universitario Virgen del Rocío. Sevilla.



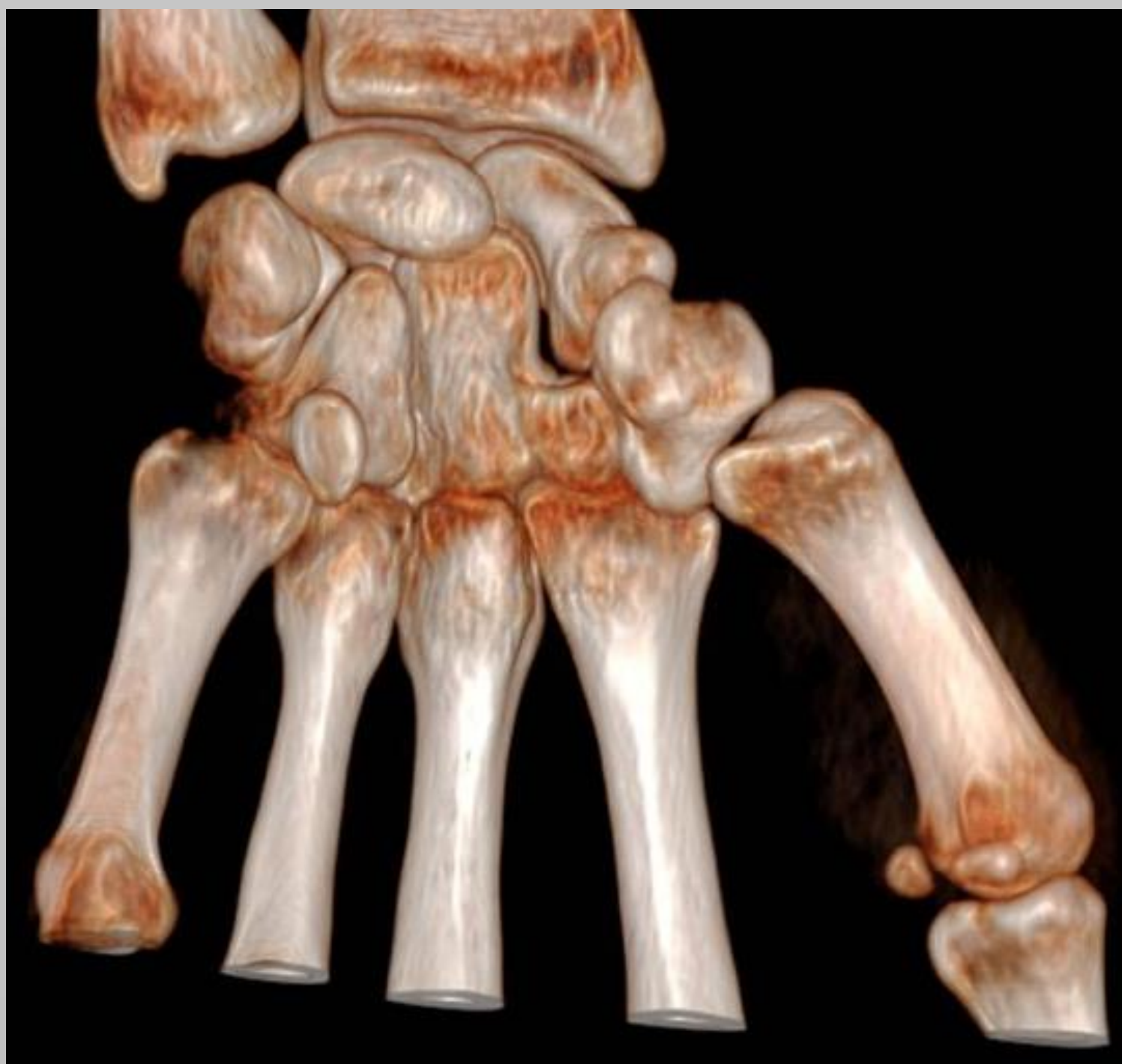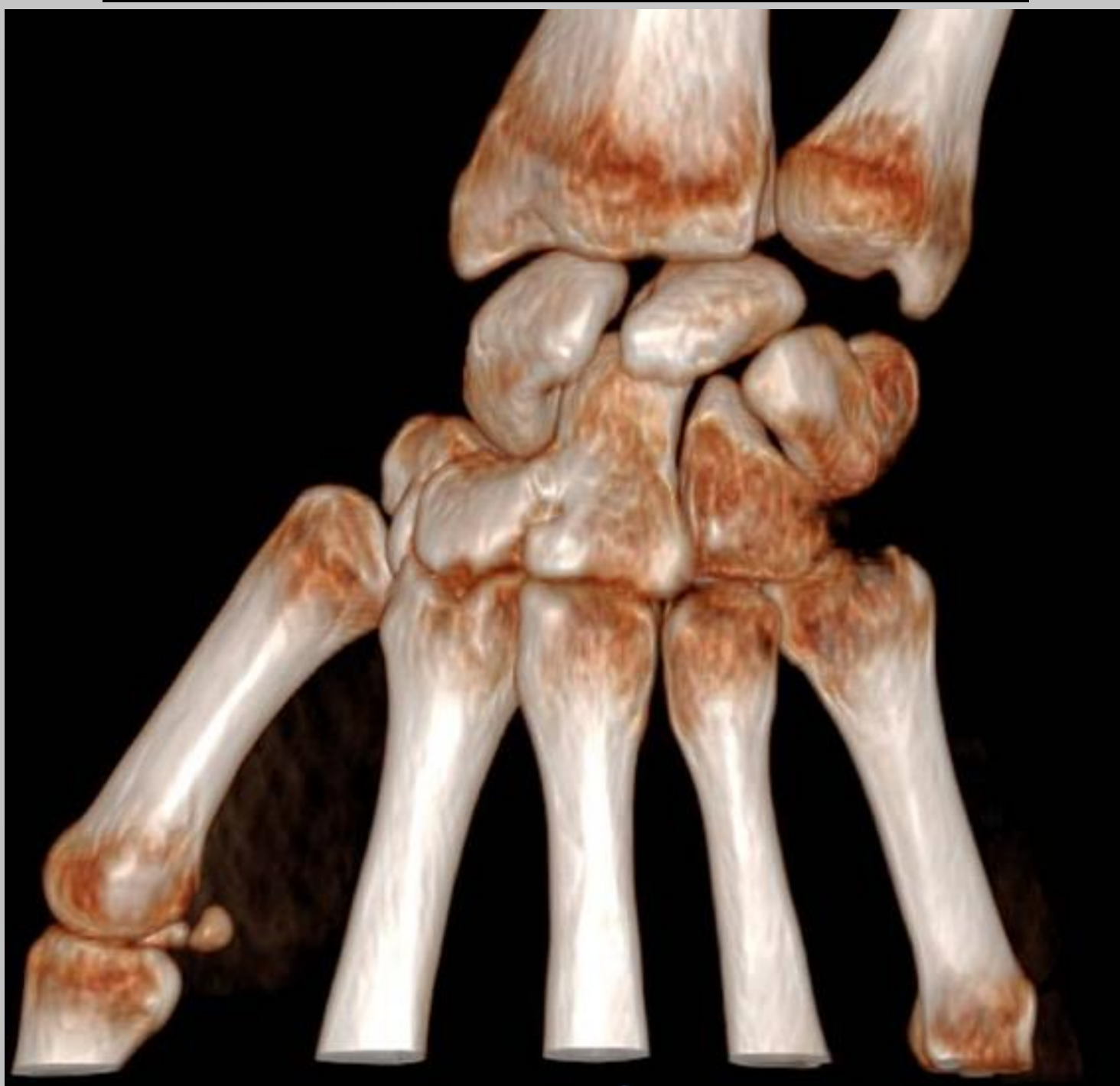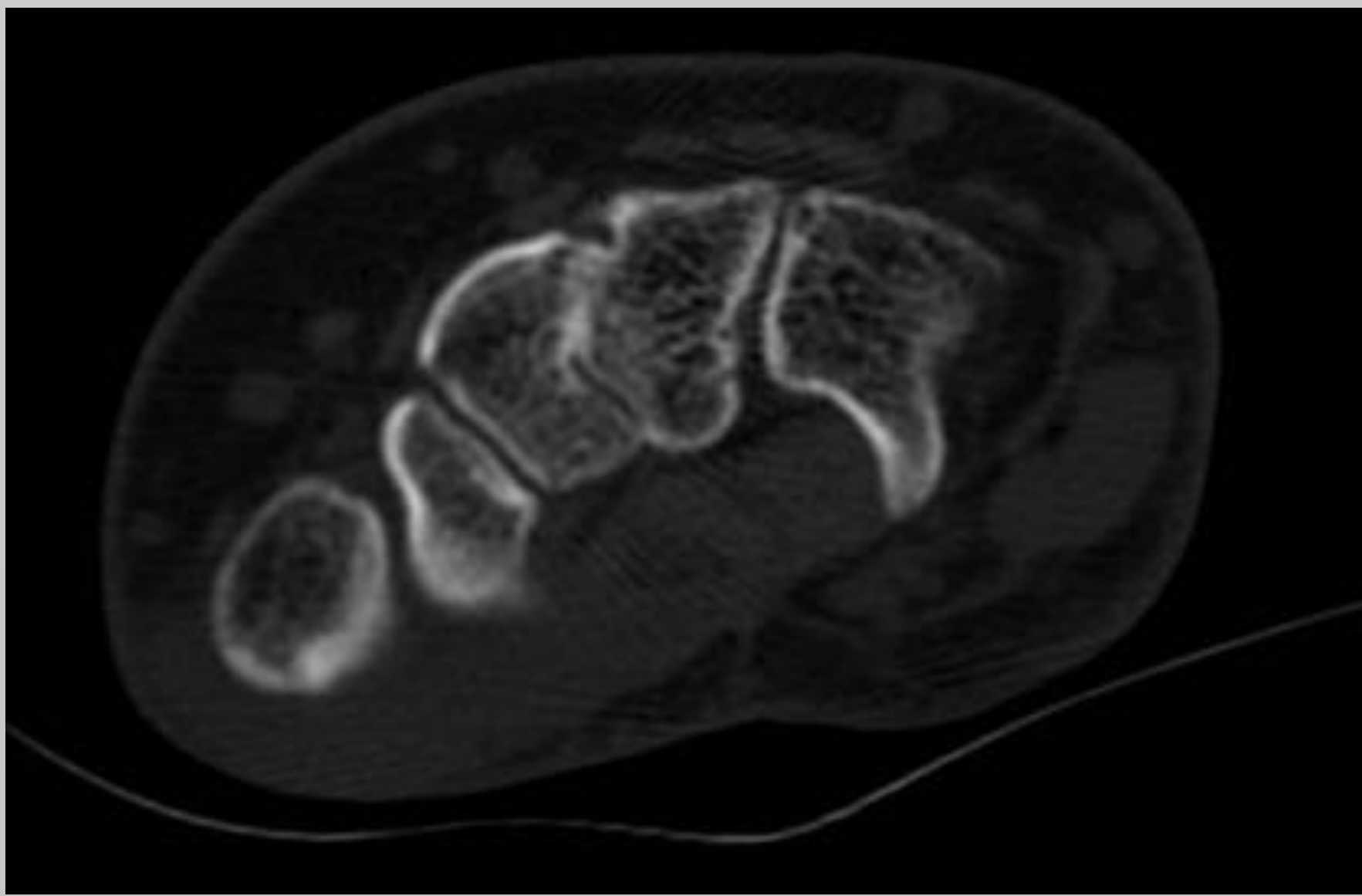
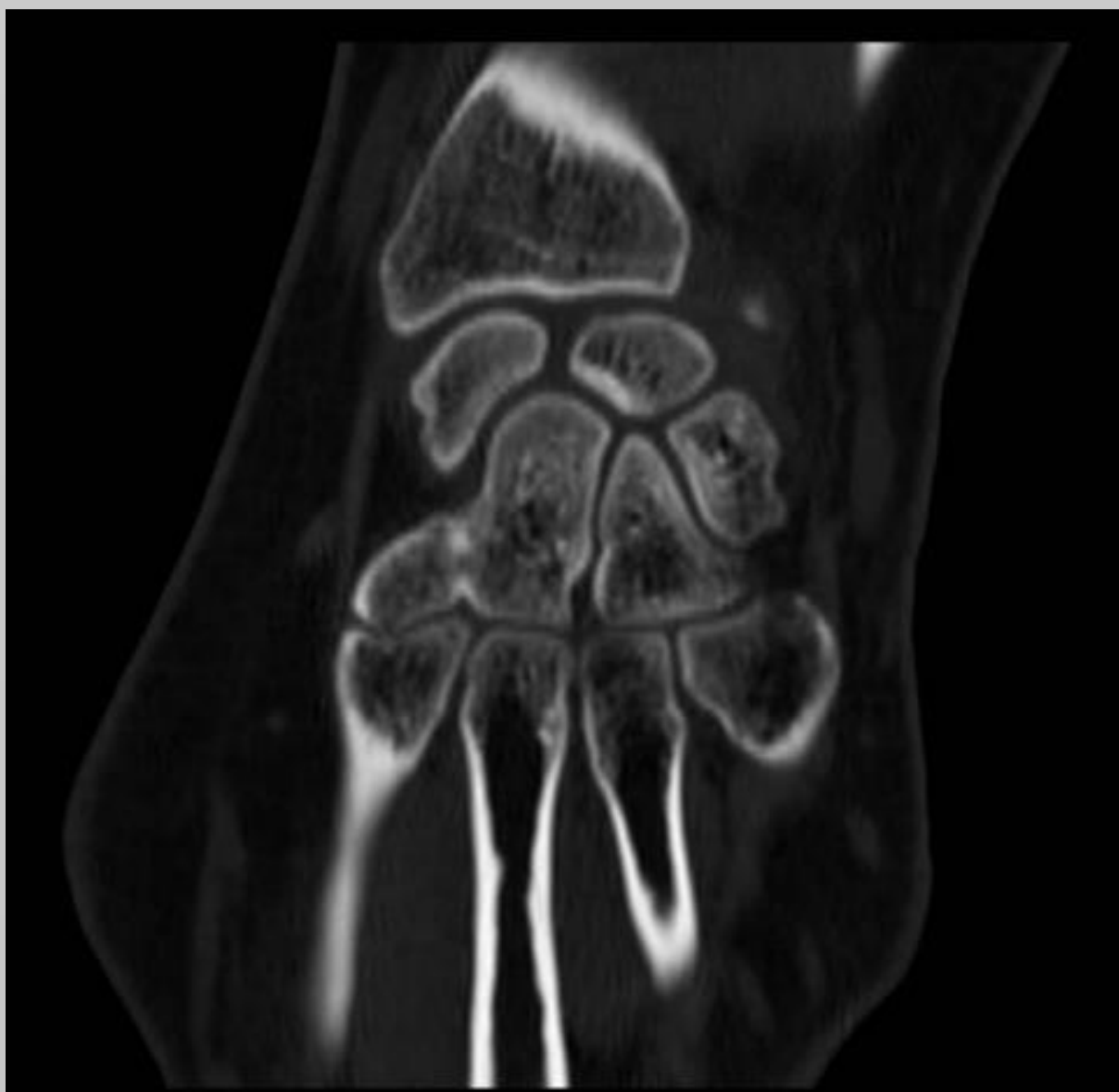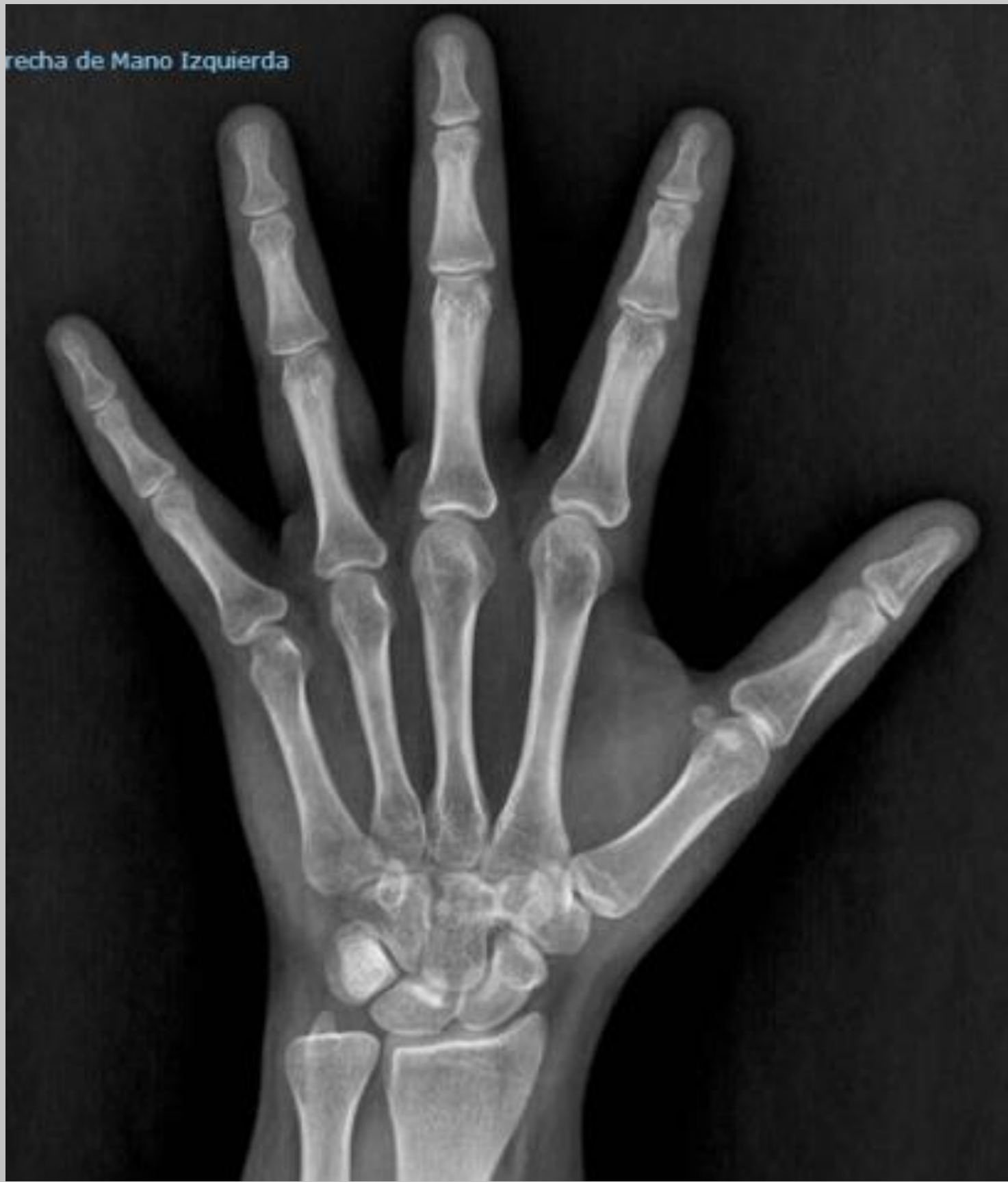Objetivos

Las coaliciones carpianas son entidades infrecuentes en la práctica clínica habitual y de la que se describen pocos casos en la literatura actual, debido en muchas ocasiones a que son asintomáticas y de origen congénito. Concretamente la coalición aislada entre el hueso grande y el trapezoide es una forma rara de coalición carpiana.

Material y metodología.

Paciente de 40 años que presenta evento traumático y es diagnosticada de fractura clínica de escafoides, realizándose tratamiento conservador e inmovilización con férula y posteriormente con ortesis. Tras semanas de evolución y ante la persistencia del dolor y clínica a nivel del carpo, pese a no objetivarse fractura en la radiografía, se realiza TAC de muñeca y mano, descartando dicho cuadro. Se descubre en dicho contexto fusión parcial entre el hueso grande y el trapezoides. No se evidencian otros hallazgos a nivel carpiano en el TAC.

Se realizó RNM posteriormente de la mano sin objetivarse alteraciones en los tejidos ni articulaciones adyacentes.



Resultados.

La evolución en meses posteriores fue favorable, mejorando la clínica, y declinándose así tratamiento quirúrgico alguno sobre el hallazgo, que quedó como algo incidental tras la lesión traumática.

Conclusiones.

La coalición carpiana y concretamente la capitate-trapezoide es un cuadro poco común que puede presentarse sintomáticamente o de manera incidental, siendo esta segunda opción más común. No existe protocolo como sobre abordarla ya que el reporte de casos es escaso y en la literatura se describe el hallazgo pero no existe consenso en cuanto a la necesidad o no de tratamiento ni el tipo.