

Necrosis avascular de la cabeza humeral tras cirugía artroscópica del manguito rotador: Reporte de un caso.

CRISTOFER HERNÁN GUAJARDO BARRERA¹, MARTA ROJO REMIREZ¹, BEATRIZ BRAVO GIMENEZ¹, MANUEL RAMON GARCIA RAYO RODRIGUEZ BARBERO¹.

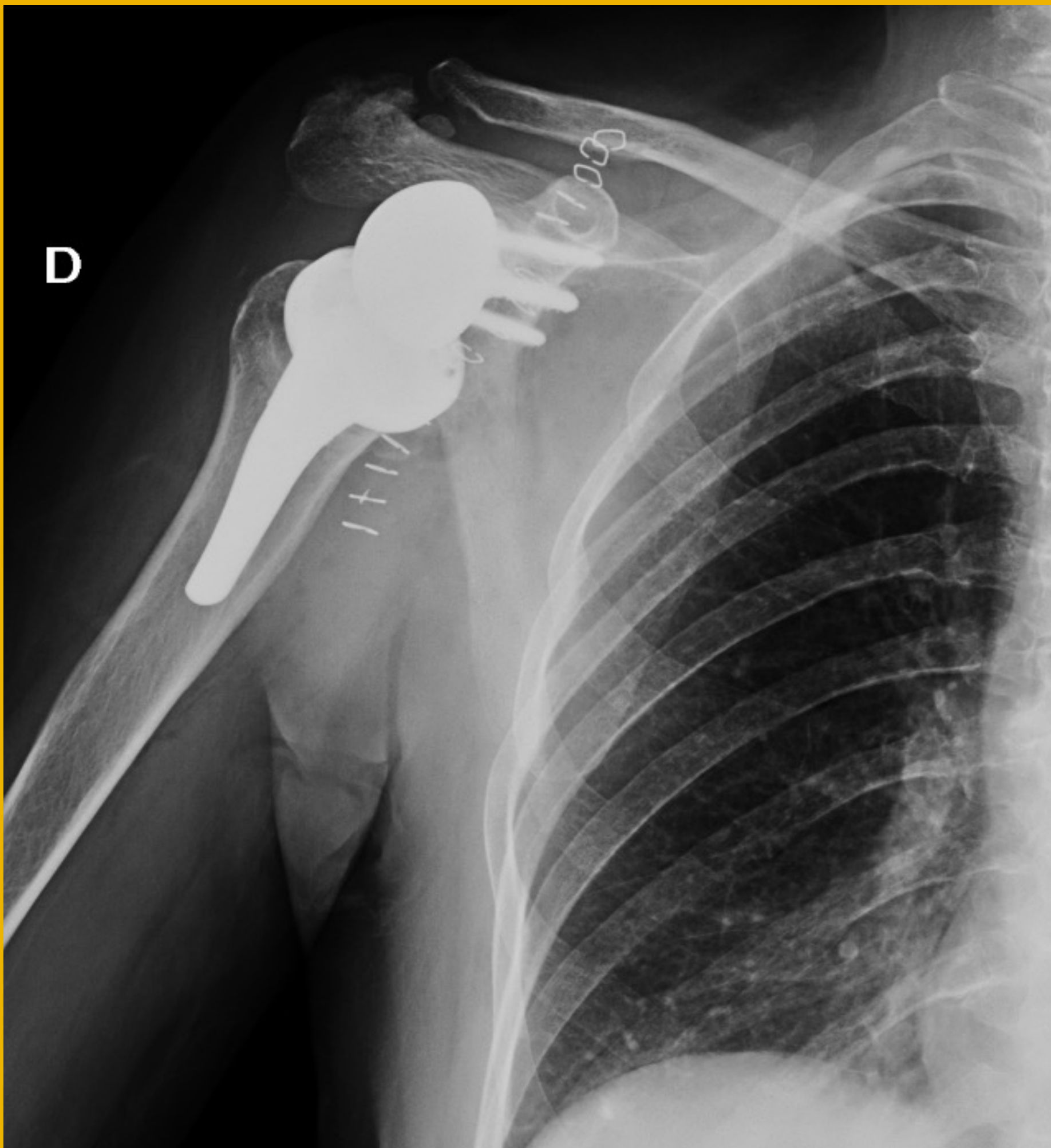
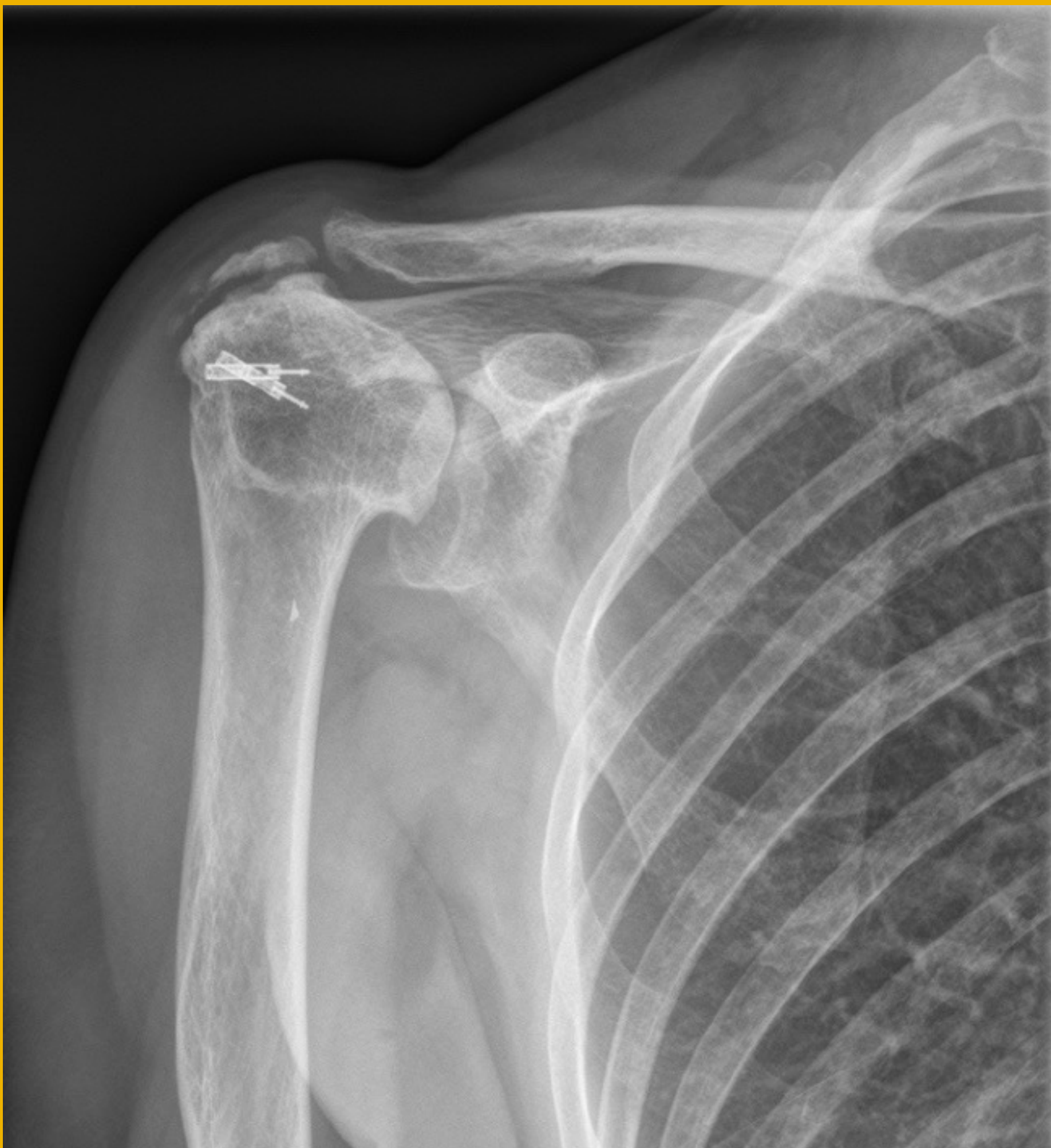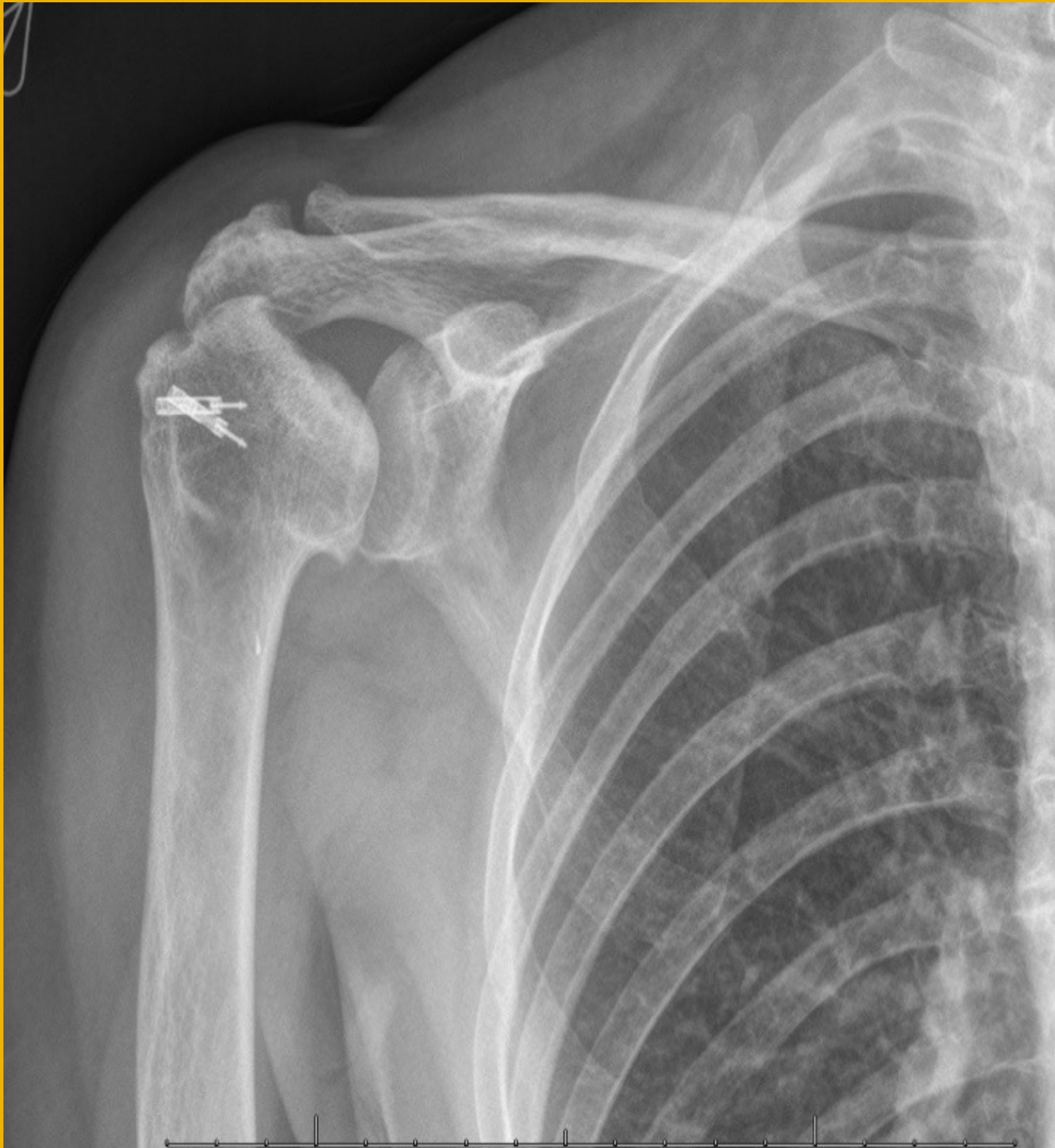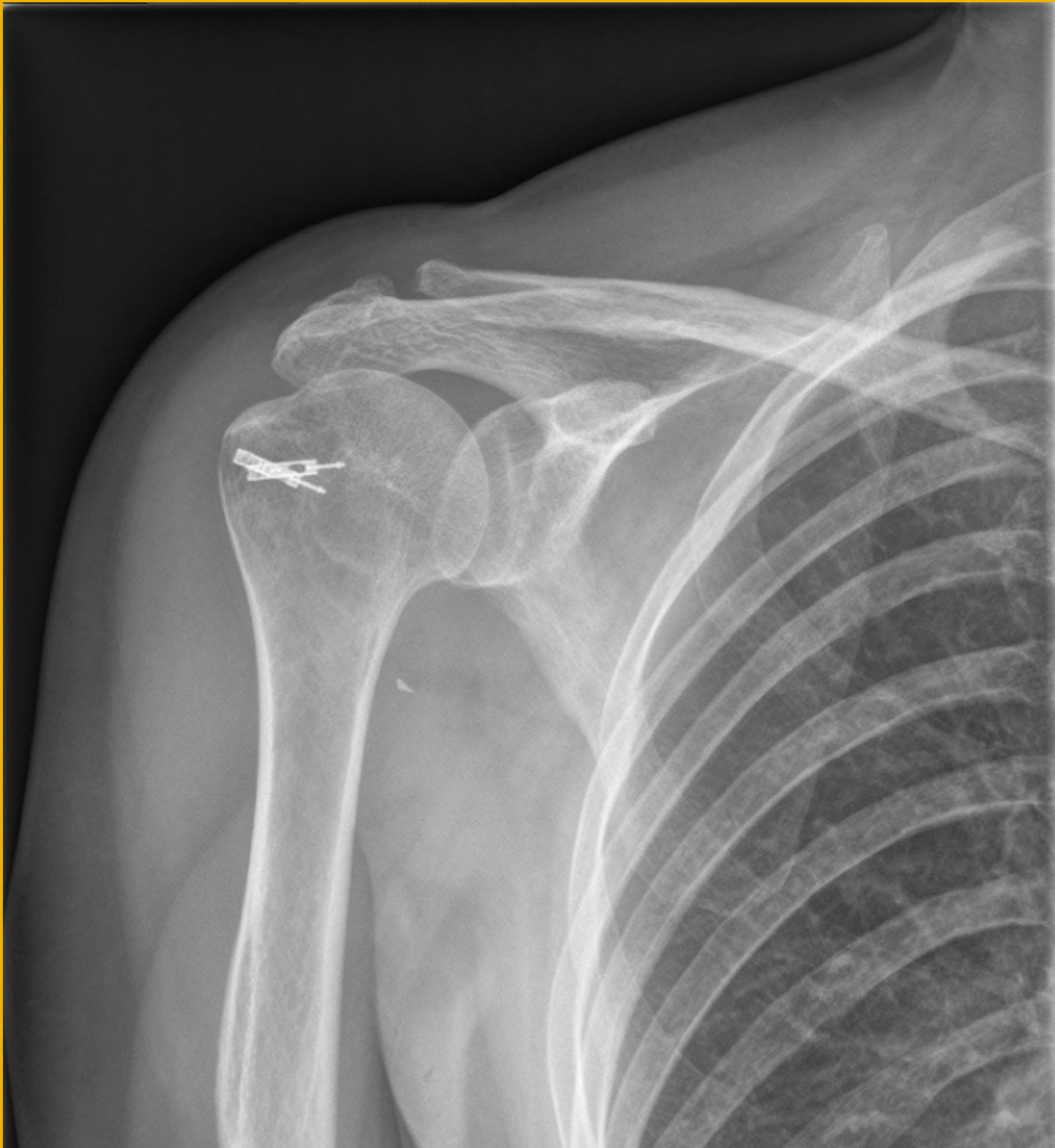1. Hospital Universitario 12 de Octubre, Madrid.

Objetivos: La cirugía artroscópica del manguito rotador es uno de los procedimientos más frecuentes en Traumatología. Se ha descrito como complicación rara, en algunas series de casos limitadas, la necrosis avascular de la cabeza humeral. El objetivo de este trabajo es presentar un caso tratado en nuestro servicio con esta complicación.

Material y metodología: Se trata de una paciente de 62 años en seguimiento por síndrome subacromial en hombro derecho desde 2015, que en las pruebas de imagen se evidencia rotura de espesor completo de supraespinoso.

Agotando tratamiento conservador, se propone artroscopia de hombro realizada en febrero de 2016: se realiza descompresión subacromial asociada a sutura de manguito rotador. Paciente refiere buena evolución inicial en los primeros meses postoperatorios, pero durante los meses siguientes presenta empeoramiento clínico progresivo. En las radiografías de control al año y posteriores se evidencia un creciente colapso de la cabeza humeral, asociando rigidez articular y dolor.

A raíz de los hallazgos descritos, se plantea como cirugía de rescate artroplastia total inversa de hombro, que se realiza en noviembre de 2019. Presenta una adecuada evolución y buena recuperación funcional tras la rehabilitación.



Resultados: Se presenta un caso de necrosis avascular de cabeza humeral tras cirugía artroscópica de manguito rotador, en la que previamente no se evidenciaba ningún signo radiológico de osteonecrosis. Al revisar la bibliografía, son escasos los artículos que describen este tema. El más importante es una serie de 8 casos, en los que mencionan como factores de riesgo el sexo femenino, edad avanzada (mayores de 55 años), en brazo dominante, que suelen presentar osteonecrosis rápidamente progresiva en los 12 meses siguientes a la cirugía, con fisiopatología no bien aclarada.

Conclusiones: La necrosis avascular es una complicación rara de la cirugía artroscópica de manguito, no bien documentada en la literatura. Suelen ser pacientes de sexo femenino, edad avanzada y en brazo dominante, con NAV rápidamente progresiva en los 12 meses siguientes de la cirugía. Faltan estudios de calidad para establecer de forma categórica su asociación.