

CONDROSARCOMA DEL LA MANO, MANEJO Y OPCIONES DE TRATAMIENTO

ALONSO ESCUDERO MARTÍNEZ; GREGORIO VALERO CIFUENTES; ANTONIO ONDOÑO NAVARRO; EDUARDO GOMEZ GIL; JOSE PABLO PUERTAS GARCIA-SANDOVAL

Objetivos

El condrosarcoma es el tumor óseo maligno primario más común de la mano, aunque la incidencia es baja en comparación con la de otras localizaciones. Independientemente de la localización, generalmente se trata con resección quirúrgica, ya que no responde a la quimioterapia ni a la radiación.

Exponemos un caso con condrosarcoma del tercer metacarpiano, así como su manejo y las distintas opciones terapéuticas.

Material y Métodos

Varón de 22 años que acude a consulta por dolor en dorso de la mano a nivel del 3º metacarpiano de 2 meses de evolución. En la radiografía se observa una lesión lítica que se extiende por todo el metacarpiano. Se realiza una biopsia que informa de condrosarcoma grado II. En quirófano, mediante un abordaje dorsal, se realiza resección en bloque del tercio medio del metacarpiano y se coloca aloinjerto intercalar de peroné fijado mediante placa y tornillos.

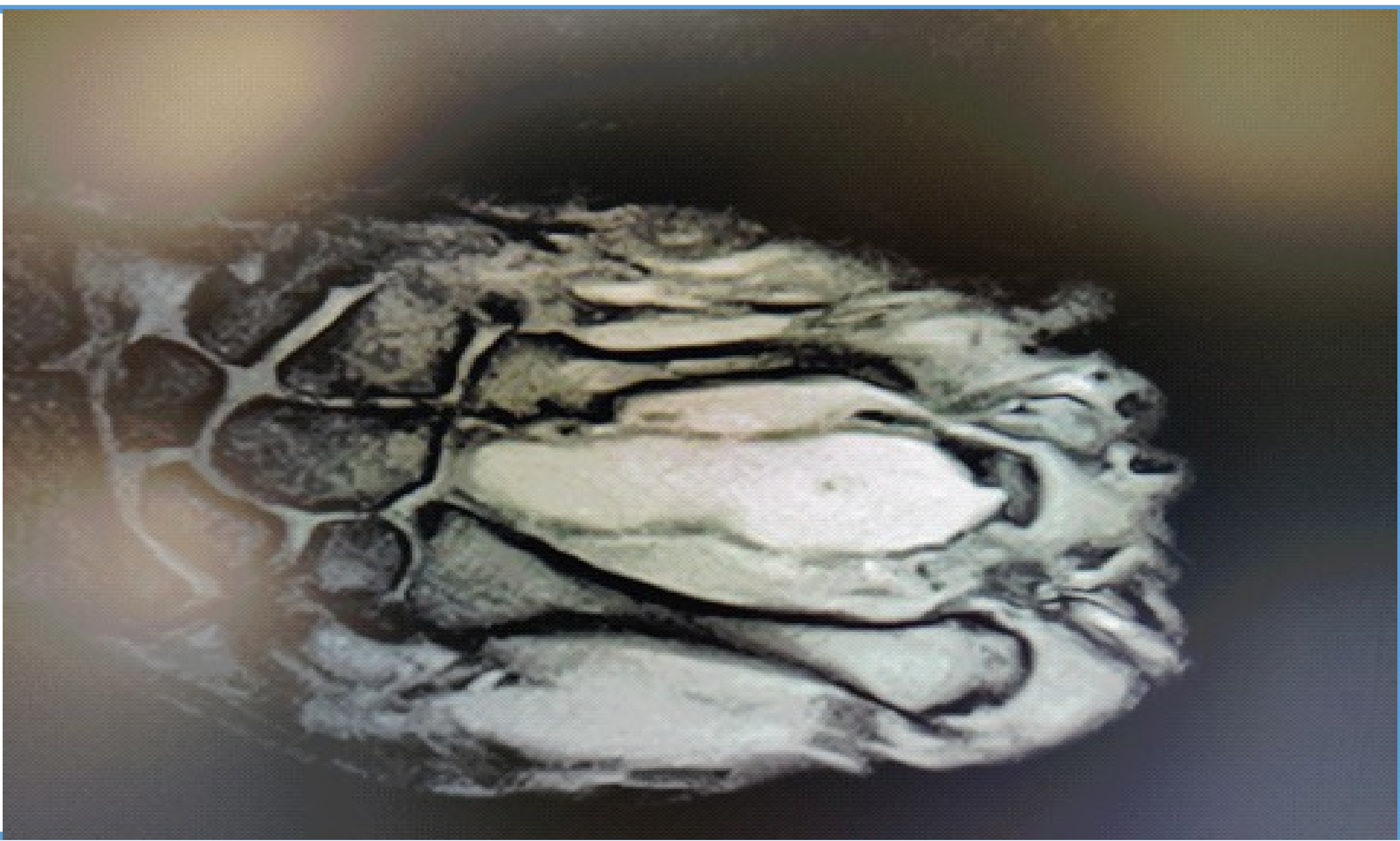


Fig 1. RMN Preoperatoria

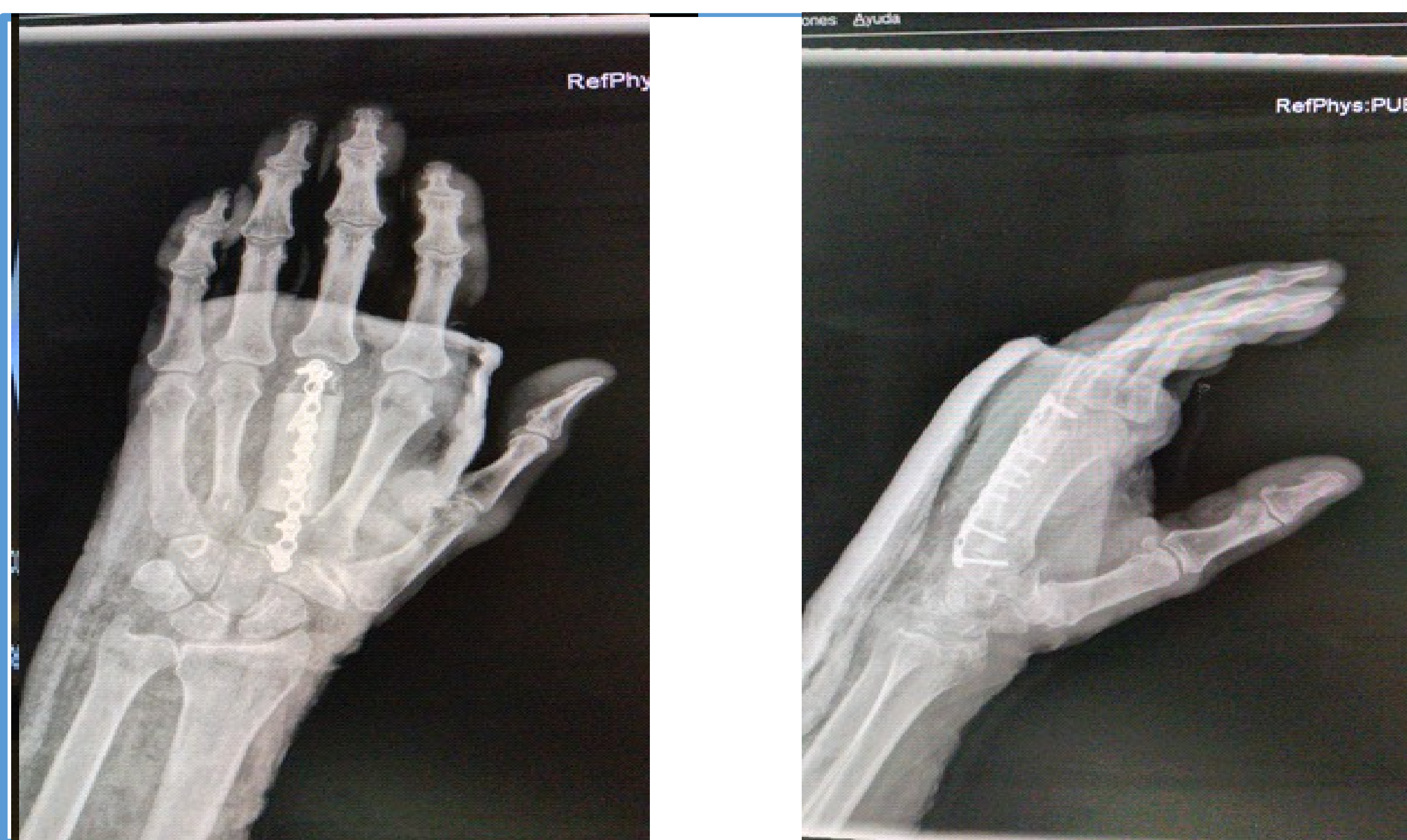

Fig 2. Radiografía posoperatoria

Resultados

Los condrosarcomas de la mano se comportan de manera diferente a los condrosarcomas en otros lugares en que incluso los condrosarcomas de grado alto tienen una incidencia más baja de metástasis que nos tienta aún más hacia la cirugía conservadora. Sin embargo, el tamaño pequeño de la mano y la posibilidad resultante de diseminación del tumor de un compartimento a otro excluye el uso de escisión y legrado en el condrosarcoma de la mano. Además, estas cirugías deben estar vinculadas con un seguimiento estrecho de la recurrencia local. La amputación de radios o la escisión y reconstrucción amplias son las opciones de tratamiento preferidas para lograr una eliminación adecuada del tumor y evitar el riesgo de recurrencia local o metástasis.

Conclusiones

El condrosarcoma es un tumor maligno poco común del cartílago que se origina comúnmente en la pelvis, el fémur proximal y el húmero, siendo bastante infrecuente en la mano. Debido a la alta tasa de recurrencias locales, se recomienda realizar resecciones amplias como tratamiento hasta en los condrosarcomas de bajo grado, aumentando así su tasa de curación.