

# Sarcoma de células claras en 2º compartimento de la mano.

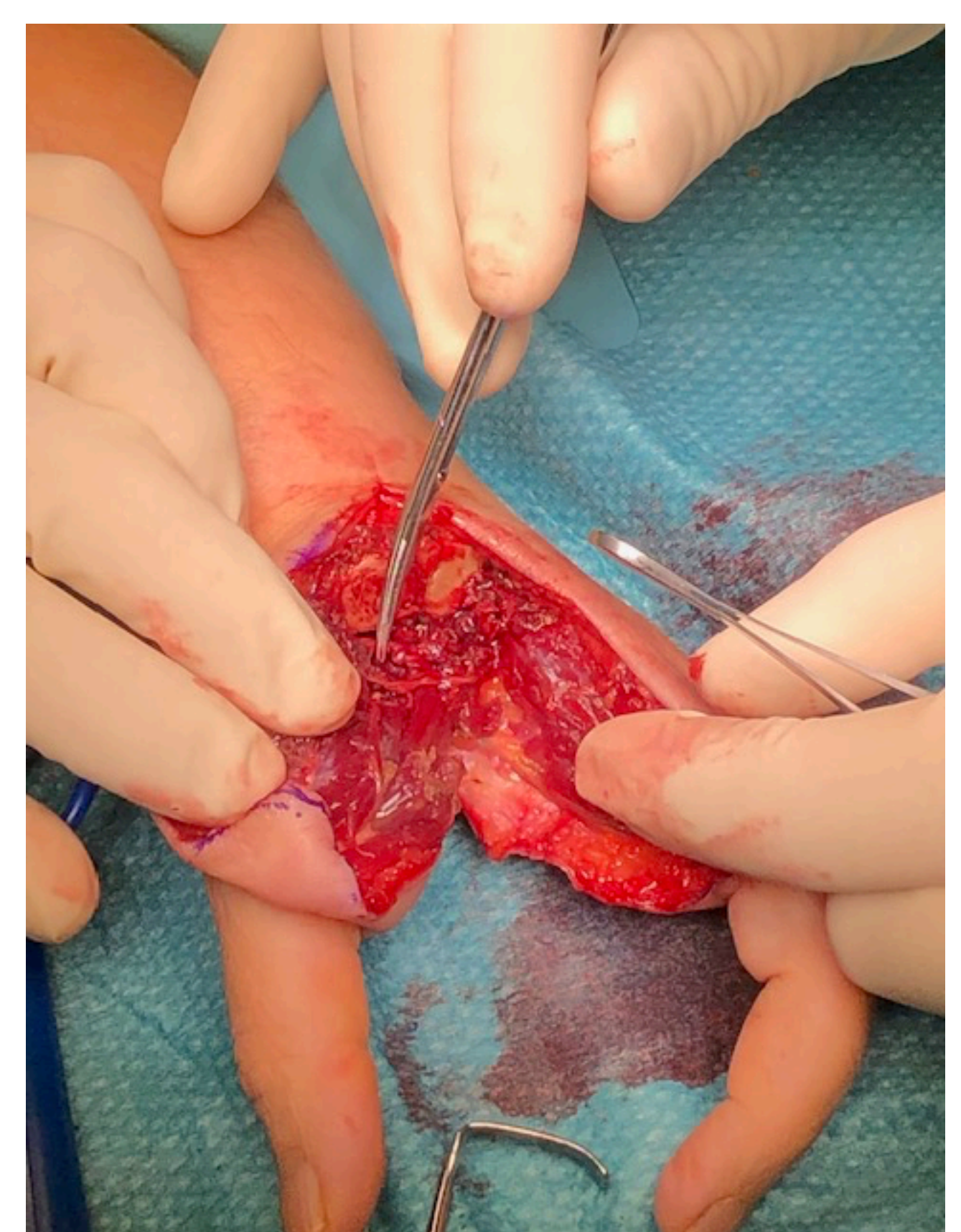
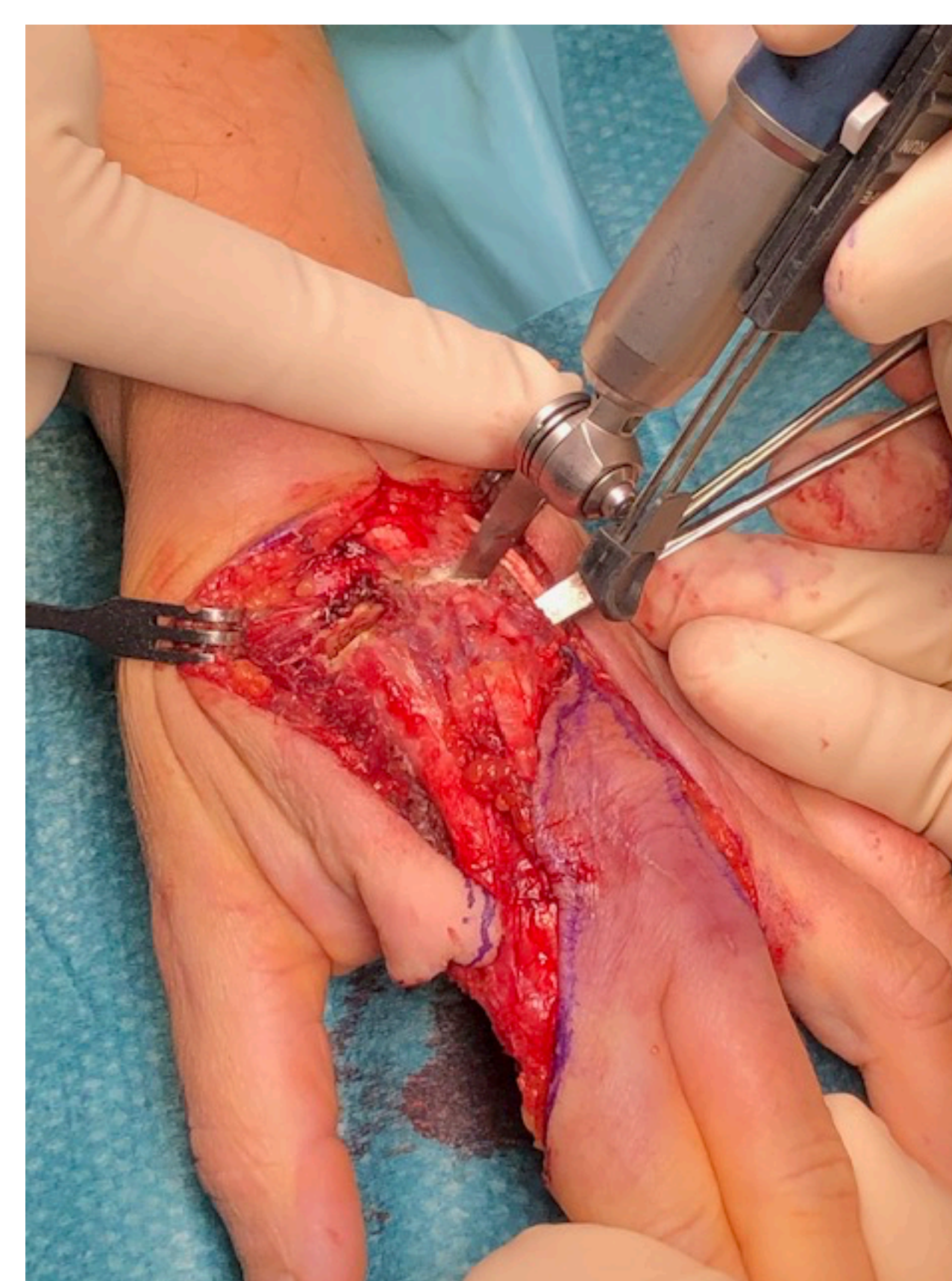
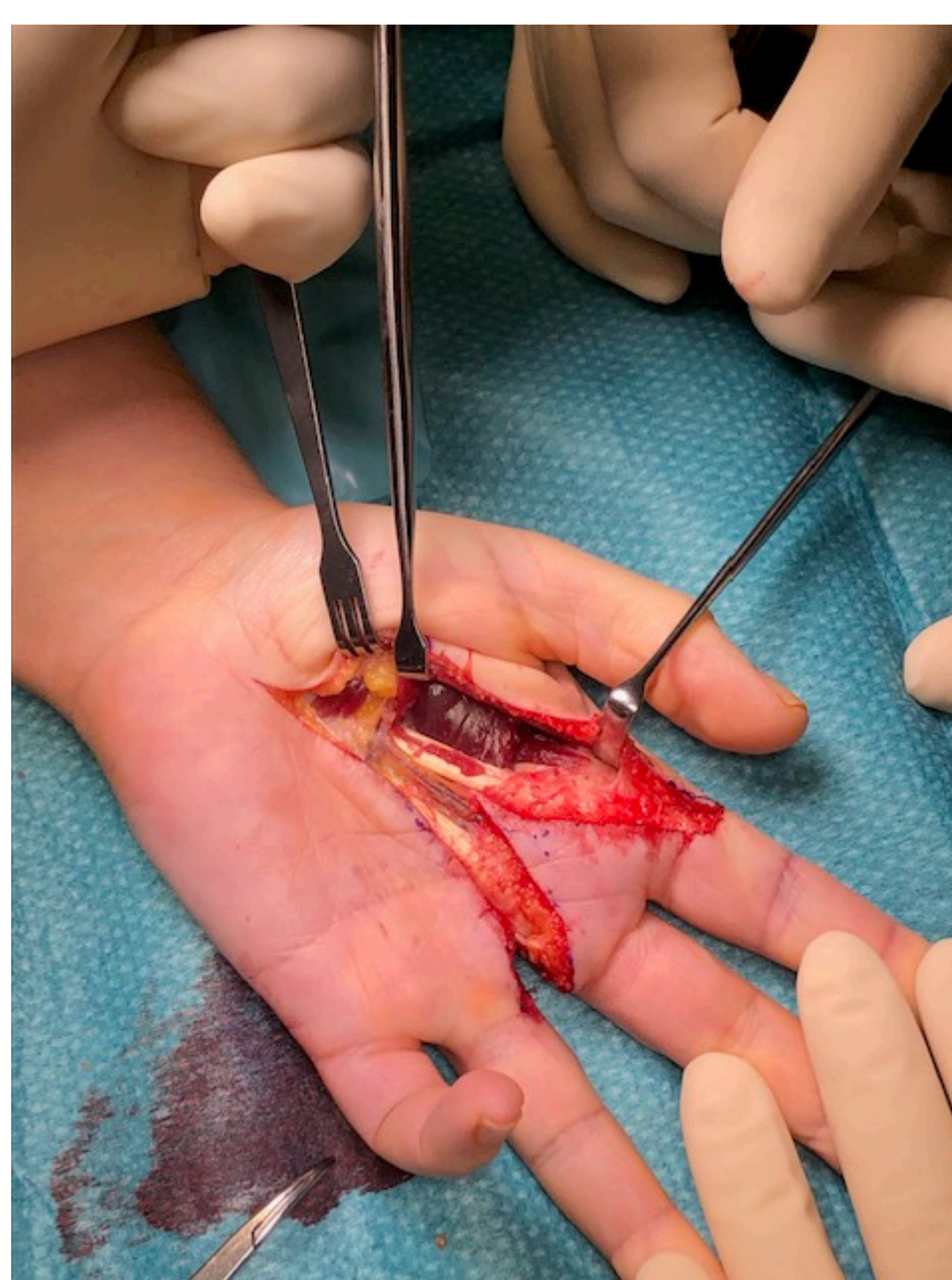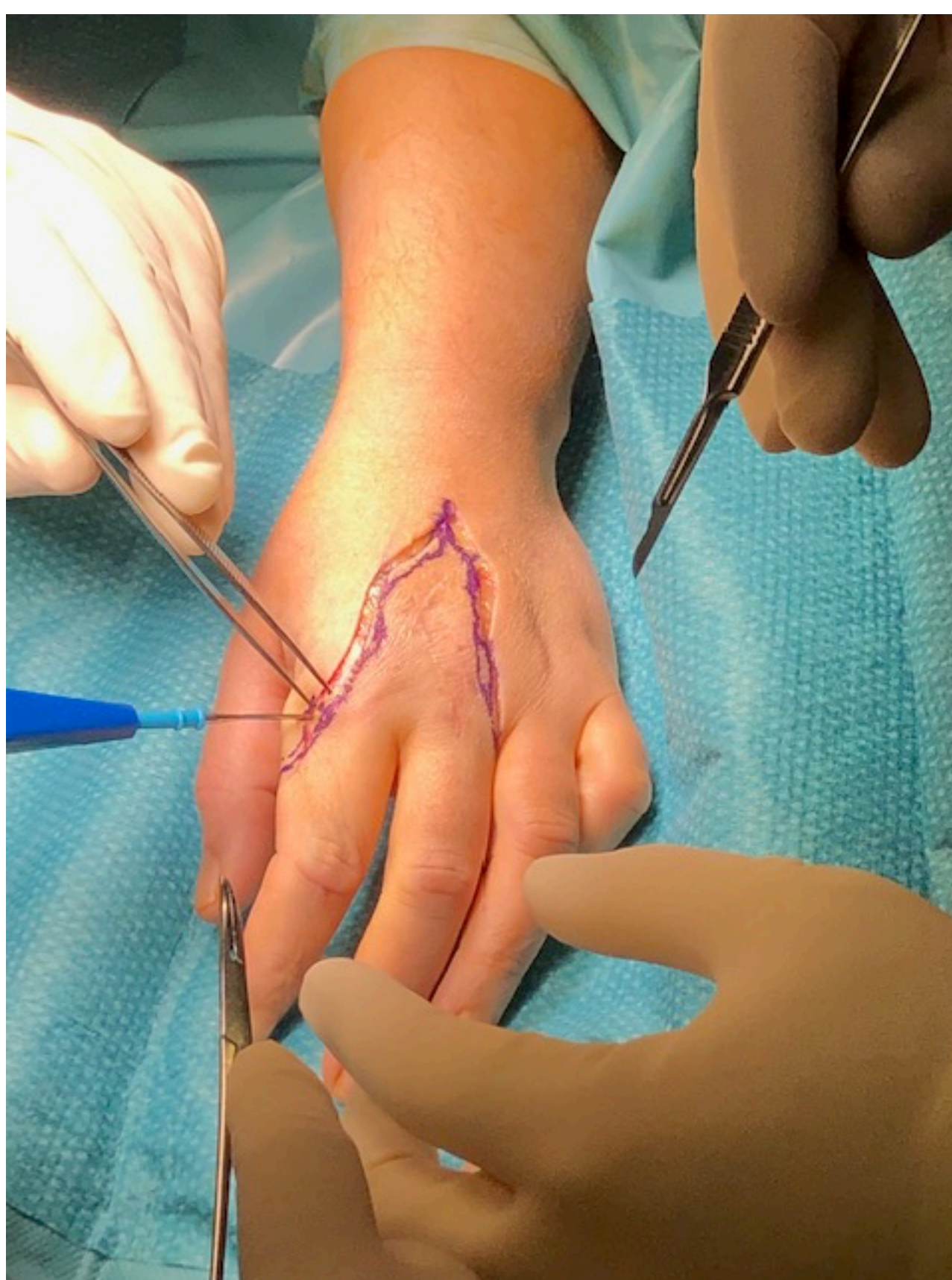
IÑIGO MARTIARENA AGUIRRECHE, DAVID CORNEJO JIMENEZ, ANA PÉREZ BORQUE, ESTHER RODRIGUEZ GARCIA Y IRENE ROMERO REDONDO

## Objetivos:

Mostrar el caso de un tumor en el 2º compartimento de la mano a priori de características benignas y el tratamiento tras el resultado de la AP.

## Material y métodos:

Paciente de 46 años de profesión carnícera que consulta por dolor en 2º compartimento de la mano derecha. a la palpación no se aprecia tumoración y se le realiza una ECO objetivándose una masa de características benignas. Tras la insistencia de la paciente se procede a la biopsia excisional dadas las características benignas de la tumoración. Tras recibir los resultados de AP informamos a la paciente que se trata de un tumor de características malignas; se trata de un sarcoma de células claras por los que requerirá una segunda cirugía para completar los márgenes libres de tumor y margen de seguridad aceptable. Tras presentarse en comité de tumores se procede a la planificación de la cirugía la cual nos decidimos por una desarticulación de 2º y 3º radios a través de la articulación Carpo Metacarpial. Preservamos el 1º dedo por lo cual la oposición y la pinza esta preservada y la paciente tiene una mano relativamente funcional. En la AP se presentan márgenes limpios.



## Resultado:

En los controles y pruebas de extensión y la paciente no tiene enfermedad a distancia y en las RM de control a los 2 y 6 meses no se aprecia progresión de enfermedad. La paciente tras RHB y terapia psicológica realiza una vida normal y trabaja en su antiguo puesto de trabajo.

## Conclusiones:

En muy importante la planificación prequirúrgica en cirugías tumorales pensando siempre en las posibles secuelas, funcionalidad de la extremidad intervenida y la supervivencia de la paciente. Hay que cerciorarse bien de la benignidad de la neoplasia ante la cual nos encontramos y si existiesen dudas presentarla en una comité de tumores.

