FIJACIÓN PERCUTÁNEA MEDIANTE AGUJAS EN FRACTURA-LUXACIÓN PROXIMAL DE HÚMERO EN PACIENTE JOVEN DEPORTISTA

Sina Çela, M.A., Grande Gutiérrez, P.J., Higuerey Franco, J.A

OBJETIVO:

A propósito de un caso, presentar nuestra experiencia positiva ante la fijación percutánea mediante agujas de fractura-luxación proximal de húmero en paciente joven deportista.

MATERIAL Y MÉTODOS:

Hombre de 26 años, sin patología previa y ciclista habitual, sufre traumatismo sobre hombro derecho durante ejercicio con bicicleta. Acude a Urgencias de nuestro hospital observándose dolor a palpación cara anterior de hombro derecho, deformidad e impotencia funcional del mismo.

Se realiza prueba de imagen que identifica fractura proximal húmero derecho en dos fragmentos asociando luxación anterior de cabeza humeral. Se procedió a su ingreso para tratamiento quirúrgico definitivo.

RESULTADOS:

Tras valorar las características individuales del paciente, analizando riesgos y beneficios de las diferentes opciones terapéuticas, se optó por realizar fijación percutánea mediante agujas.

En primer lugar, mediante clavo Steinmann se consigue reducción de luxación anterior de cabeza humeral procediendo posteriormente a reducción ósea anatómica indirecta y osteosíntesis con 5 agujas Kirschner de 2 mm desde V deltoidea. Se comprueba correcta reducción bajo escopia y se coloca inmovilización de hombro con ortesis en 15º abducción y pronosupinación neutra.

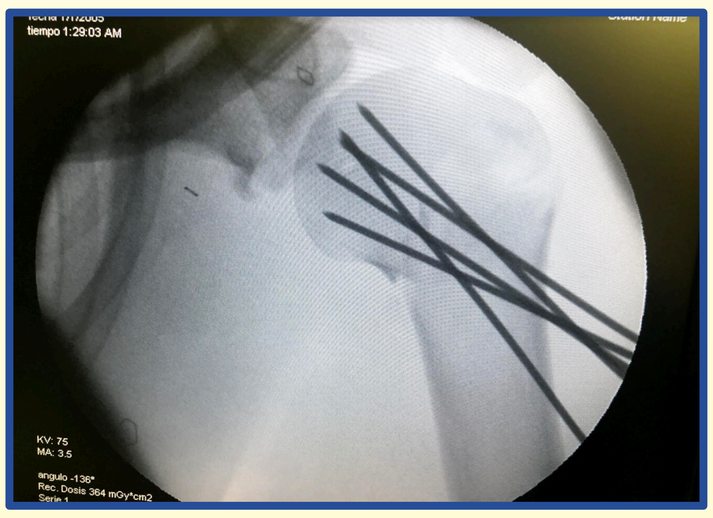

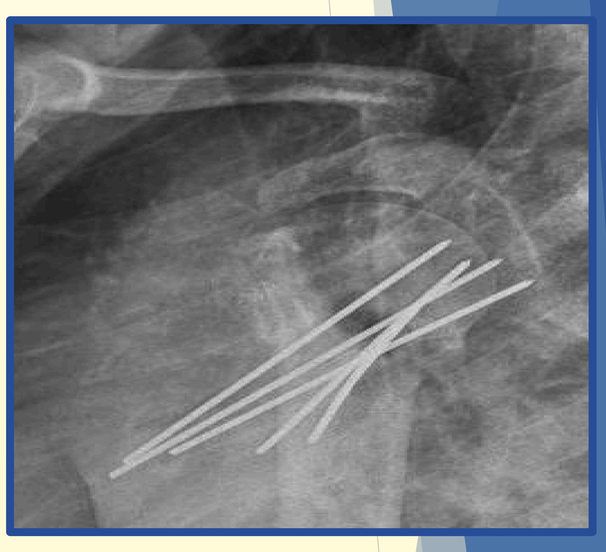

- Se retiraron agujas al mes del alta tras evaluar presencia de callo óseo.
- Al mes y medio, se remite al Servicio de Rehabilitación con BA: 110º en flexión anterior, 130º de abducción, rotación externa libre con mínima compensación y rotación interna sobre lumbares bajas.
- A los 6 meses de la intervención es dado de alta por el Servicio de Rehabilitación tras una completa recuperación del balance articular.

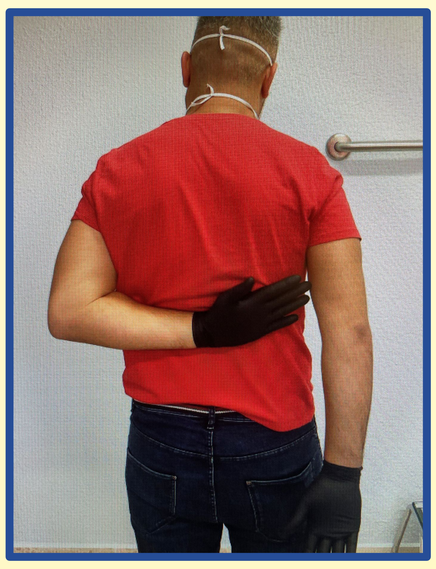

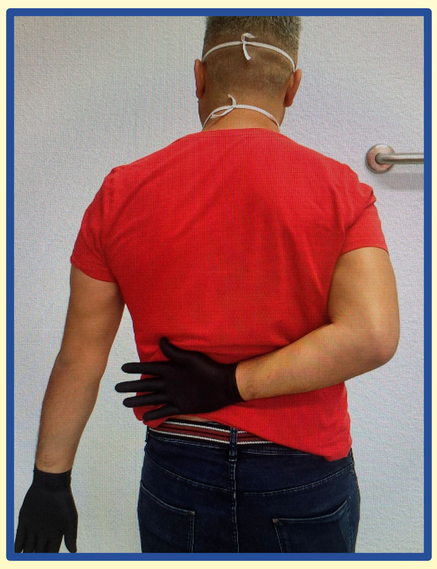



CONCLUSIÓN

Las fracturas de húmero proximal suponen hasta el 4-5% del total de fracturas en nuestro medio. Las técnicas mínimamente invasivas como la fijación percutánea mediante agujas en este tipo de paciente joven con buena calidad ósea puede aportar una serie de ventajas. La menor tasa de infecciones postquirúrgicas, la menor agresión sobre la anatomía y la vascularización y la falta de necesidad de reintervención para extracción de material son algunas de ellas. Todo ello unido a la capacidad de obtener unos buenos resultados en lo que se refiere a movilidad y consolidación precoz. En definitiva, la correcta selección del paciente, de la fractura y un seguimiento estrecho pueden ayudar a que esta técnica se incorpore como una herramienta terapéutica útil en nuestra actividad profesional.

BIBLIOGRAFIA:

Calvo, E., de Miguel, I., de la Cruz, J. J., & López-Martín, N. (2007). Percutaneous fixation of displaced proximal humeral fractures: Indications based on the correlation between clinical and radiographic results. *Journal of Shoulder and Elbow Surgery*, *16*(6), 774–781. https://doi.org/10.1016/j.jse.2007.03.019

Kumar, N., Mehtani, A., Raj, R., & Anand, S. (2013). Evaluation of percutaneous pinning in unstable proximal humeral fractures: A novel technique. *Journal of Orthopaedics and Allied Sciences*, *1*(2), 33. https://doi.org/10.4103/2319-2585.125042

Fink Barnes, L., Parsons, B. O., & Flatow, E. L. (2015). Percutaneous Fixation of Proximal Humeral Fractures. *JBJS Essential Surgical Techniques*, *5*(2), e10. https://doi.org/10.2106/jbjs.st.n.00096

Keener, J. D., Parsons, B. O., Flatow, E. L., Rogers, K., Williams, G. R., & Galatz, L. M. (2007). Outcomes after percutaneous reduction and fixation of proximal humeral fractures. *Journal of Shoulder and Elbow Surgery*, *16*(3), 330–338. https://doi.org/10.1016/j.jse.2006.09.006

Magovern, B., & Ramsey, M. L. (2008). Percutaneous Fixation of Proximal Humerus Fractures. *Orthopedic Clinics of North America*, *39*(4), 405–416. https://doi.org/10.1016/j.ocl.2008.05.005

Omid, R., & Galatz, L. M. (2011). Percutaneous Pinning of Proximal Humerus Fractures: A Technique. *Seminars in Arthroplasty*, *22*(1), 2–4. https://doi.org/10.1053/j.sart.2011.01.013

CONGRESO SECOT 58
SOCIEDAD ESPAÑOLA DE CIRUGÍA ORTOPÉDICA Y TRAUMATOLOGÍA