

LIPOBLASTOMA UN TUMOR NO TAN BENIGNO EN NIÑOS


González Alonso, Carmen; García Carrión, Alicia; García Carrasco, Jose; Baruque Astruga, Marta María;

INTRODUCCIÓN:

Martínez Barragán, Ana María

El lipoblastoma se trata de un raro tumor **benigno** de estirpe adiposa y rápido crecimiento

- Aparece en ♂ menores de **3 años**, suele afectar a las extremidades.
- Es **localmente agresivo** y presenta **alta tasa de recidiva**



Extirpación quirúrgica completa y seguimiento posterior.

MÉTODO Y MATERIAL

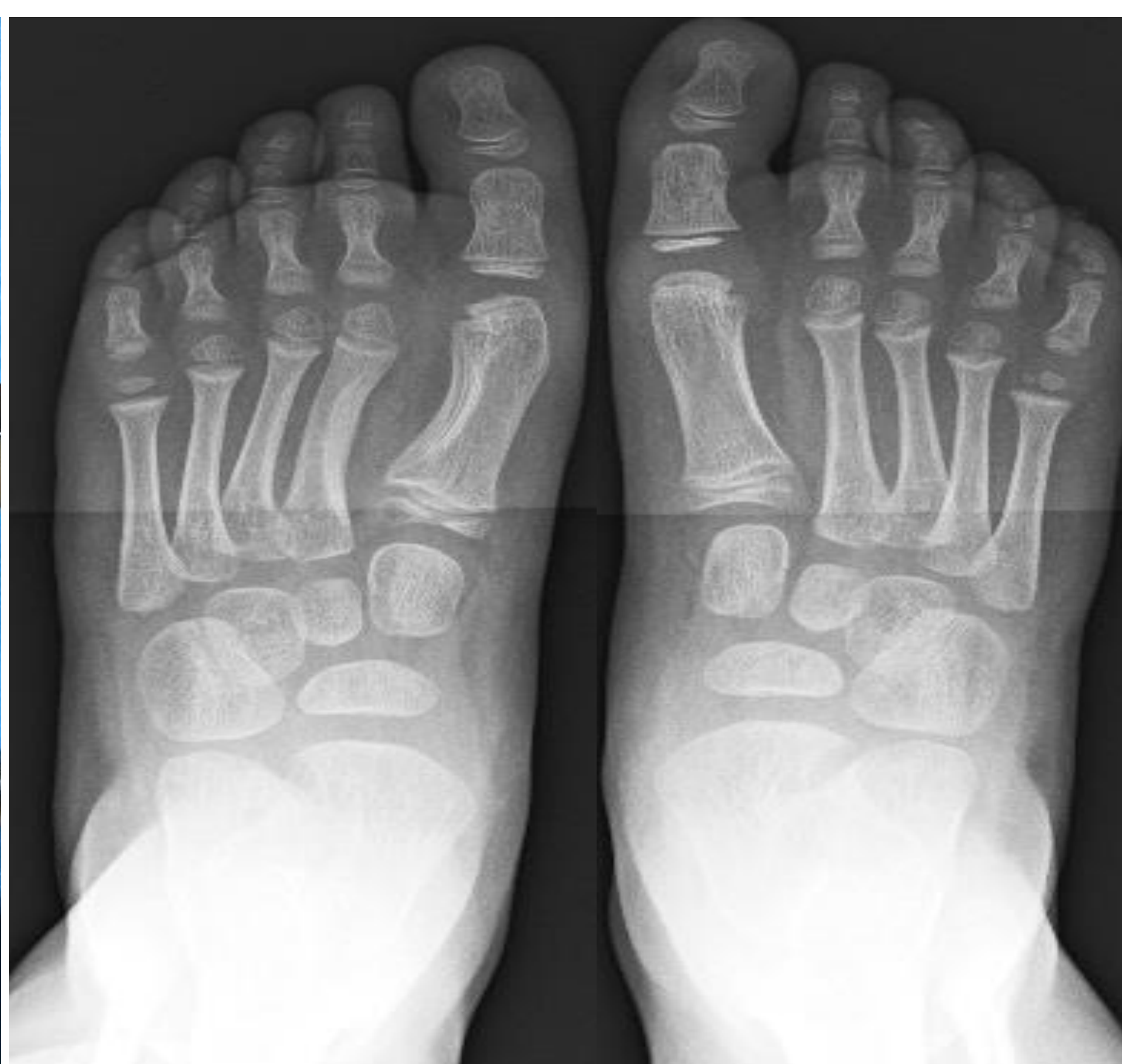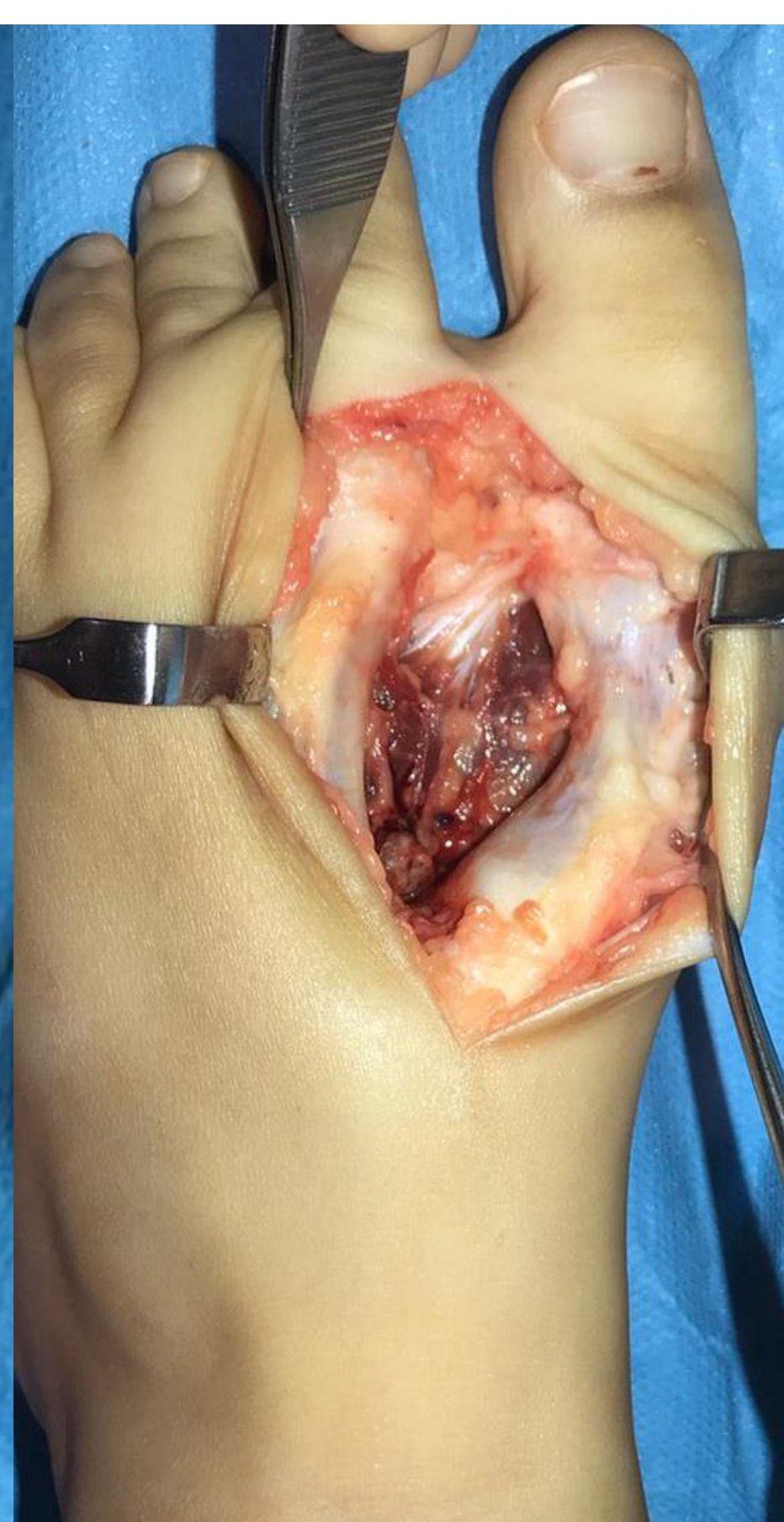
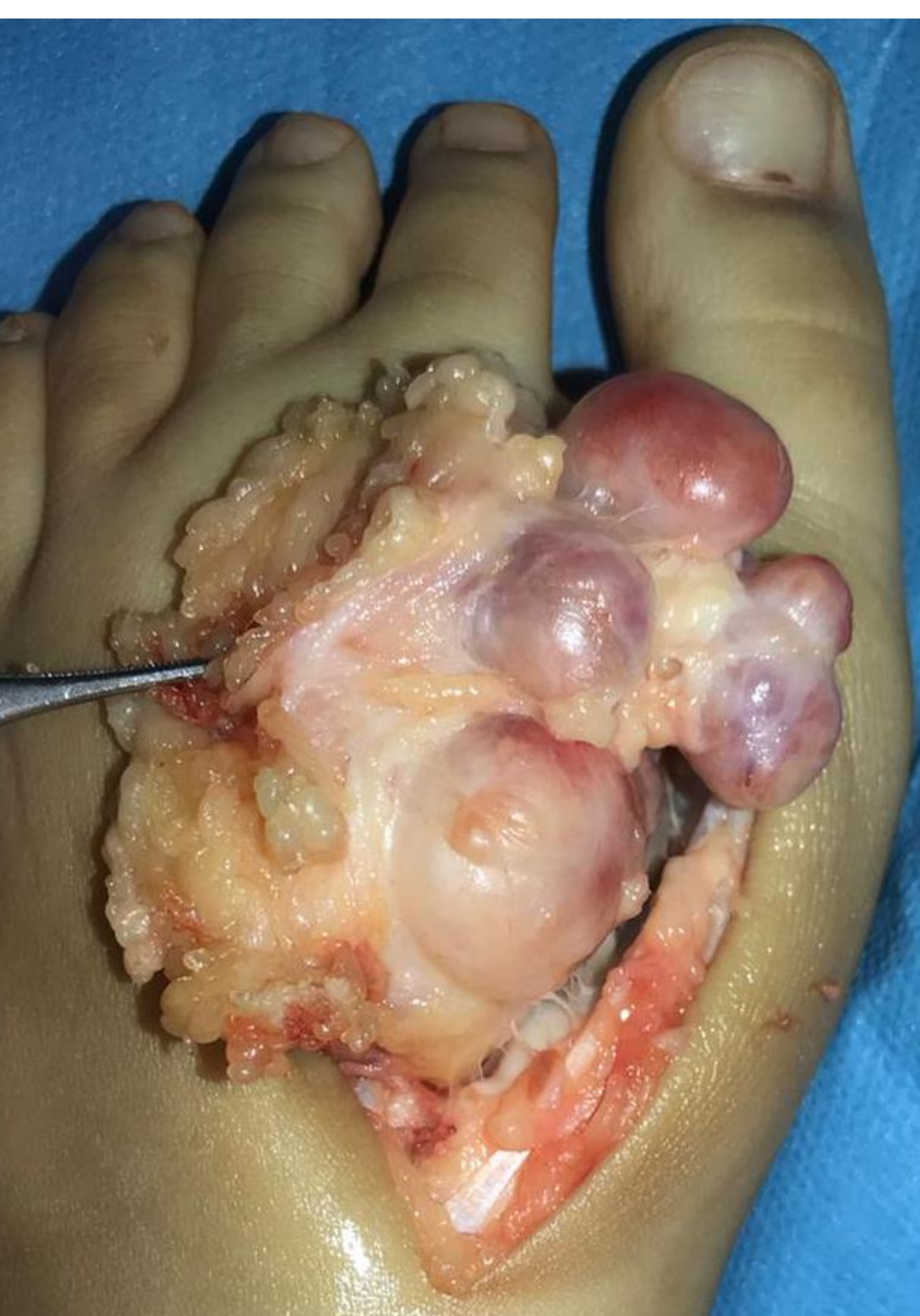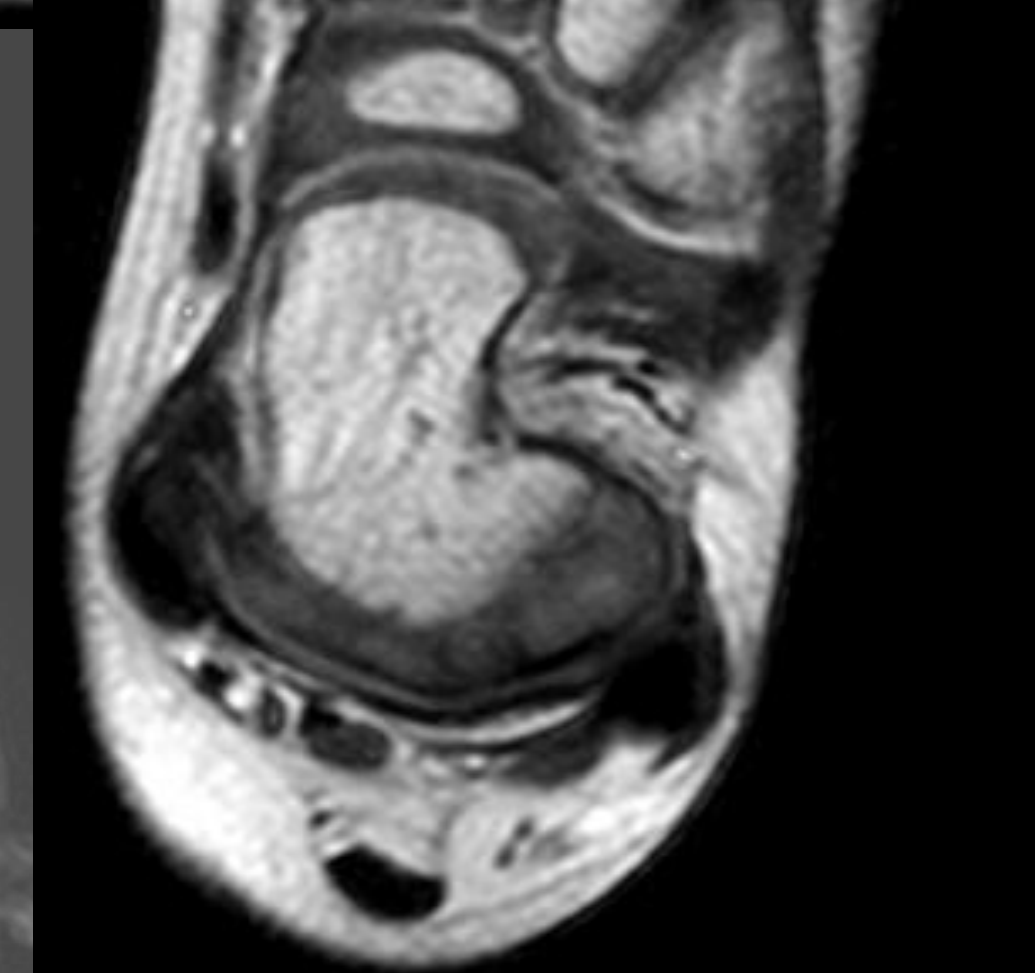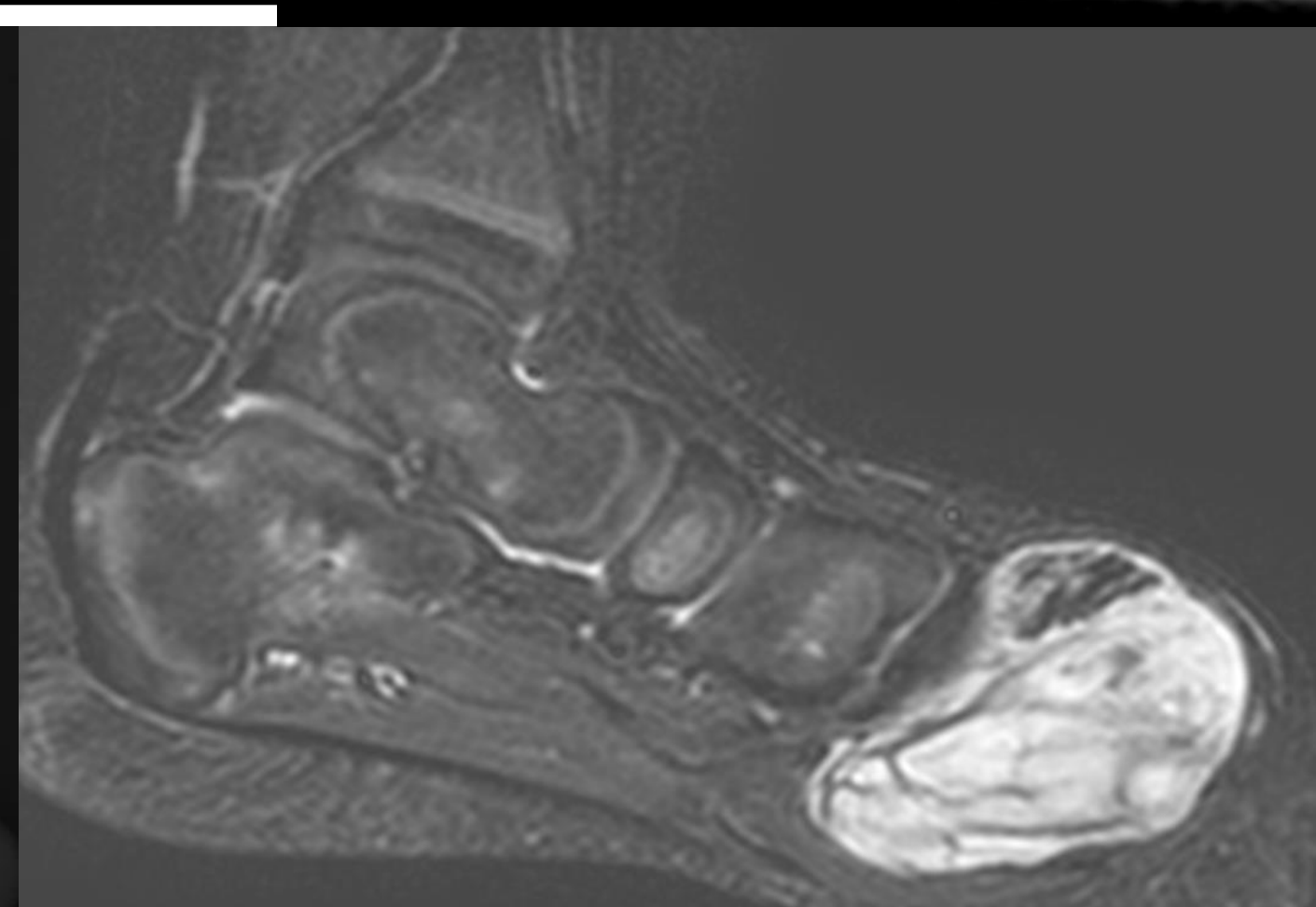
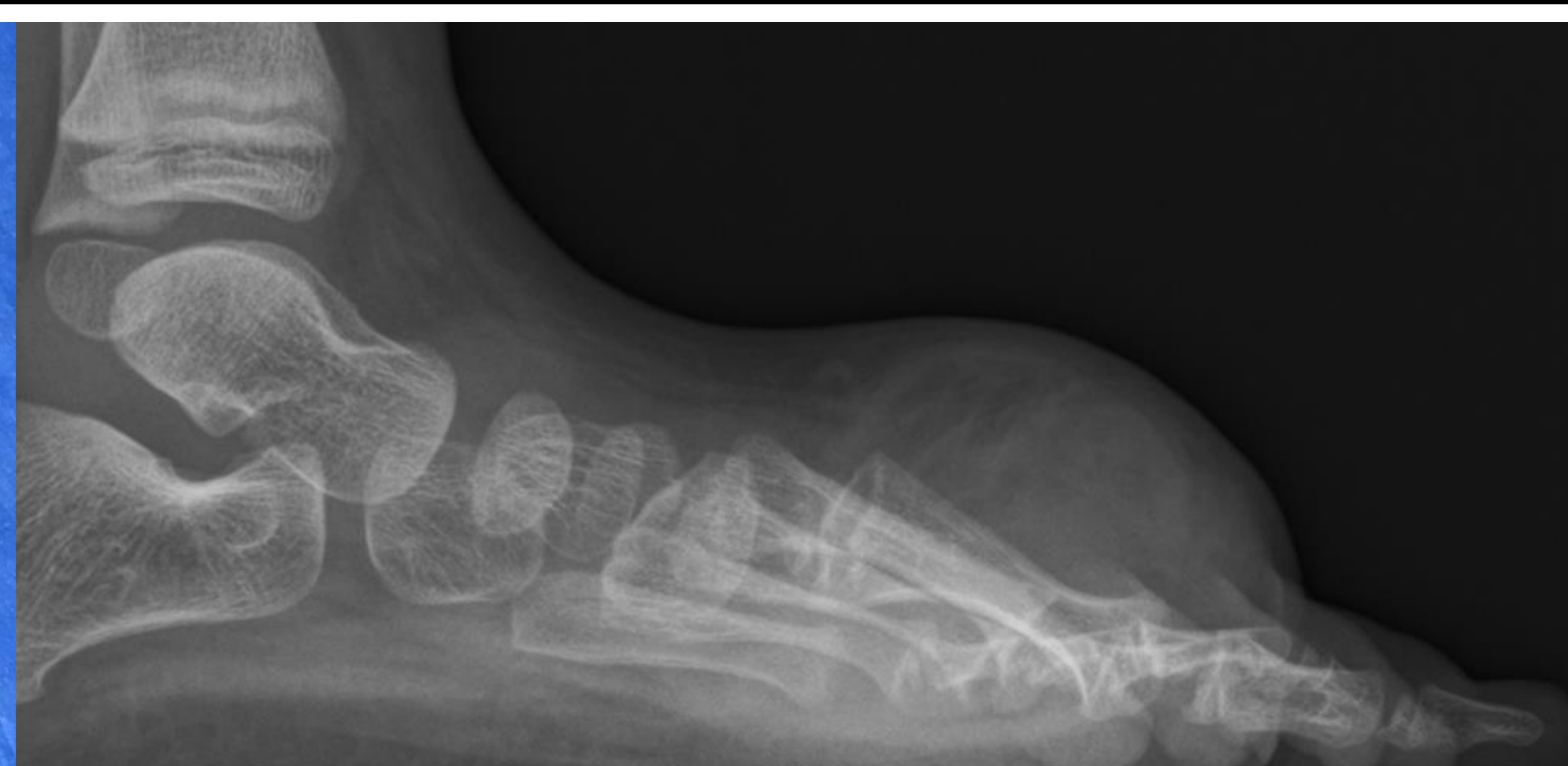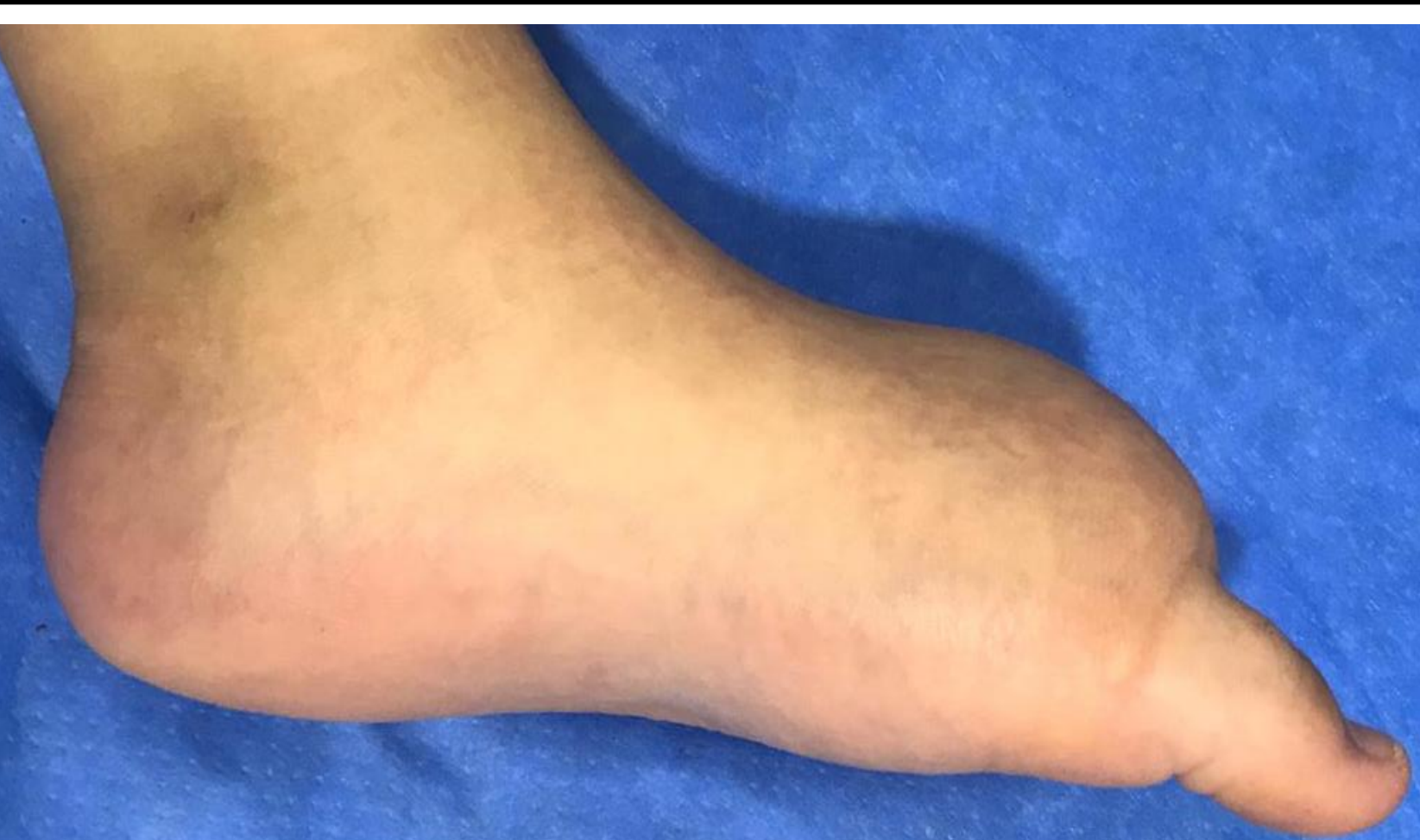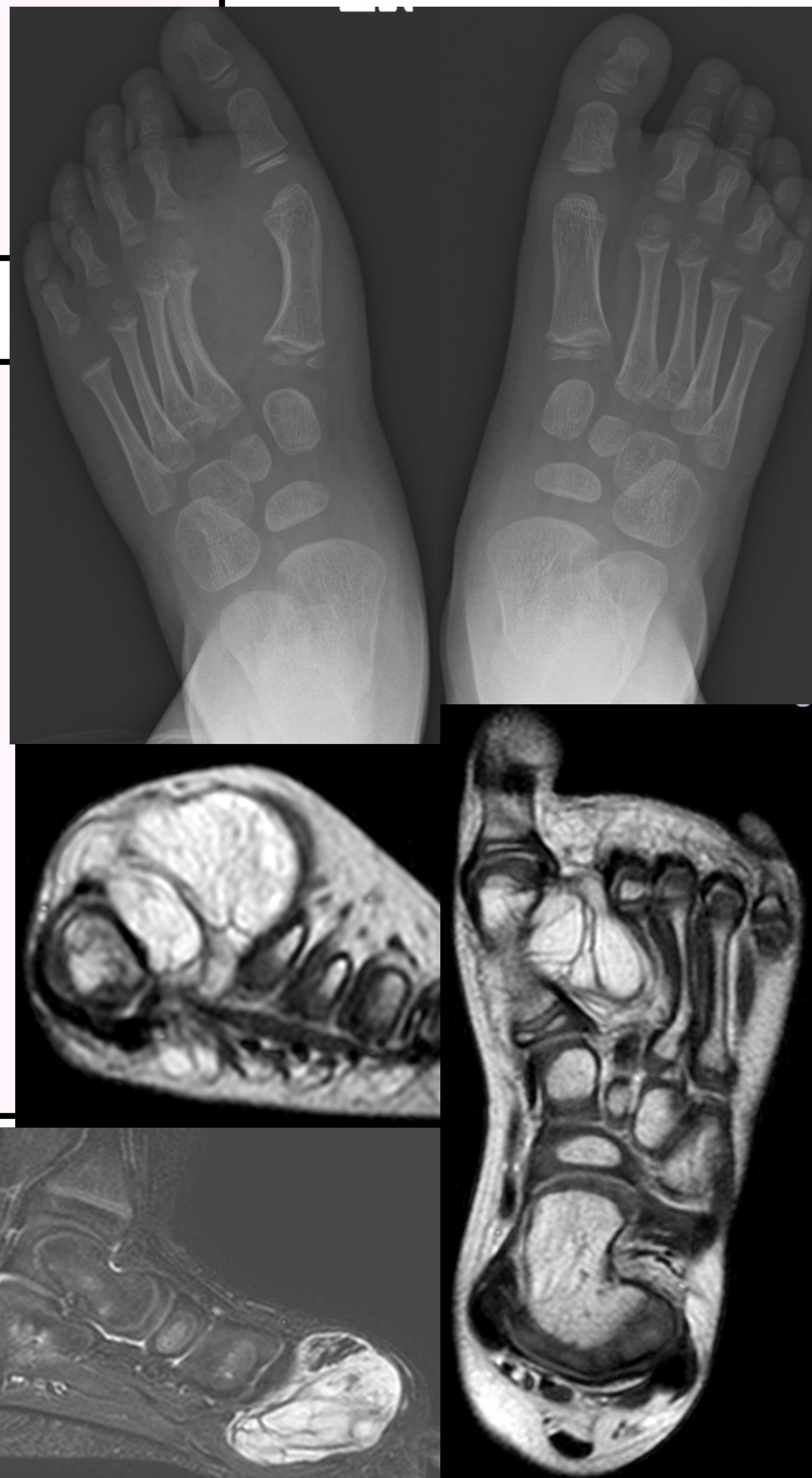♂ de 4 años, sin antecedentes de interés, derivado de otro centro por lesión tumoral en dorso de pie izquierdo de **24 meses de evolución progresiva**.

Niegan traumatismo y sintomatología asociada.

Exploración: tumoración elástica, no móvil, de 5x5 cm en dorso de pie izquierdo entre 1-2 metatarsianos.. Sin alteraciones cutáneas. Produce pérdida de arco plantar, limitando la deambulación normal.

- Radiografía: **remodelación ósea por efecto masa entre 1-2 metatarsianos**.
- Ecografía : tumor de estirpe grasa, bien definido, heterogéneo.
- Resonancia: masa de partes blandas, bien definida, en reloj de arena, desde dorso hasta planta, que desplaza musculatura adyacente y ambos metatarsianos, remodelando su cortical, sin infiltrarlos.

En la biopsia percutánea con control ecográfico : cambios histológicos compatibles con lipoblastoma



RESULTADOS

1. Se extirpa quirúrgicamente la tumoración .
2. Se refuerza la musculatura aductora y el ligamento intermetatarsal .
3. Se envía la muestra a anatomía patológica que confirma el diagnóstico de **lipoblastoma**.

El paciente no ha presentado nueva sintomatología, **se mantiene el seguimiento** para controlar recidivas , remodelación y la deambulación normal.

CONCLUSIÓN

Existe un número escaso de casos descritos de lipoblastoma, pero es importante tenerlo en cuenta como diagnóstico diferencial en **niños menores de 3 años** porque, a pesar de considerarse benigno, presenta un **comportamiento agresivo** a nivel local. Se recomienda su **extirpación quirúrgica minuciosa**, para evitar el porcentaje, nada desdeñable, de recidivas.