

# ROTURA BILATERAL DE TENDÓN ROTULIANO

González Alonso, Carmen; Yagüe Solis, Fernando; García Carrasco, Jose; Baruque Astruga, Marta María; Briso-Montiano Pinacho, Ricardo . Complejo Asistencial de Palencia.

## INTRODUCCIÓN:

La rotura del aparato extensor de la rodilla no es una lesión infrecuente, suele ocurrir a nivel de la patela.

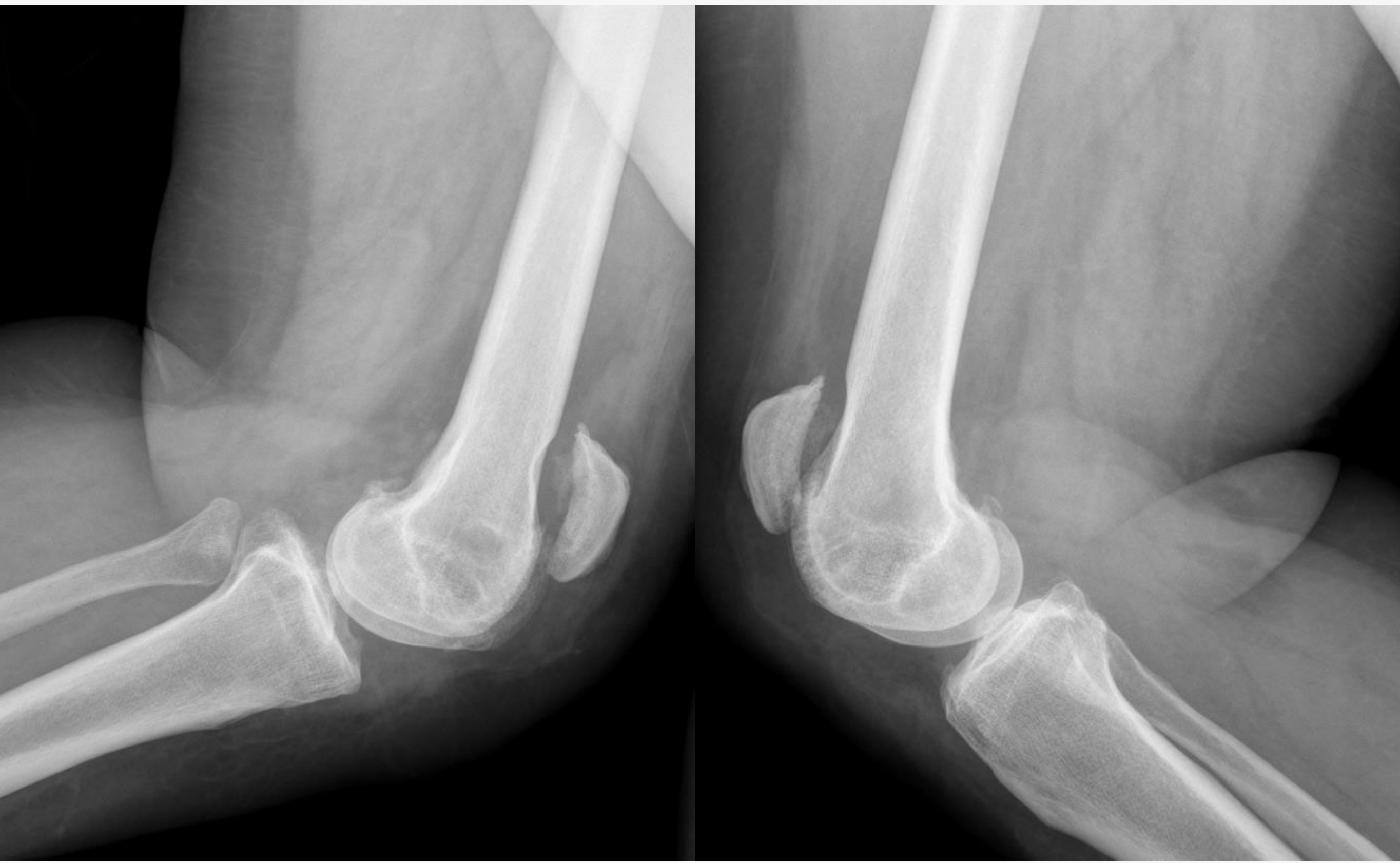- **La rotura del tendón rotuliano es muy rara** , apenas existen casos documentados de rotura bilateral.
- Se asocia con enfermedades sistémicas: diabetes, obesidad, artritis o corticoterapia crónica.
- Edad media o avanzada por contracción excéntrica súbita del mecanismo extensor con el pie apoyado y la rodilla flexionada al caer, presentando debilidad de extensión de rodilla, imposibilidad para caminar.

No existen protocolos de actuación terapéutica, aunque se recomienda una **reparación quirúrgica precoz**.

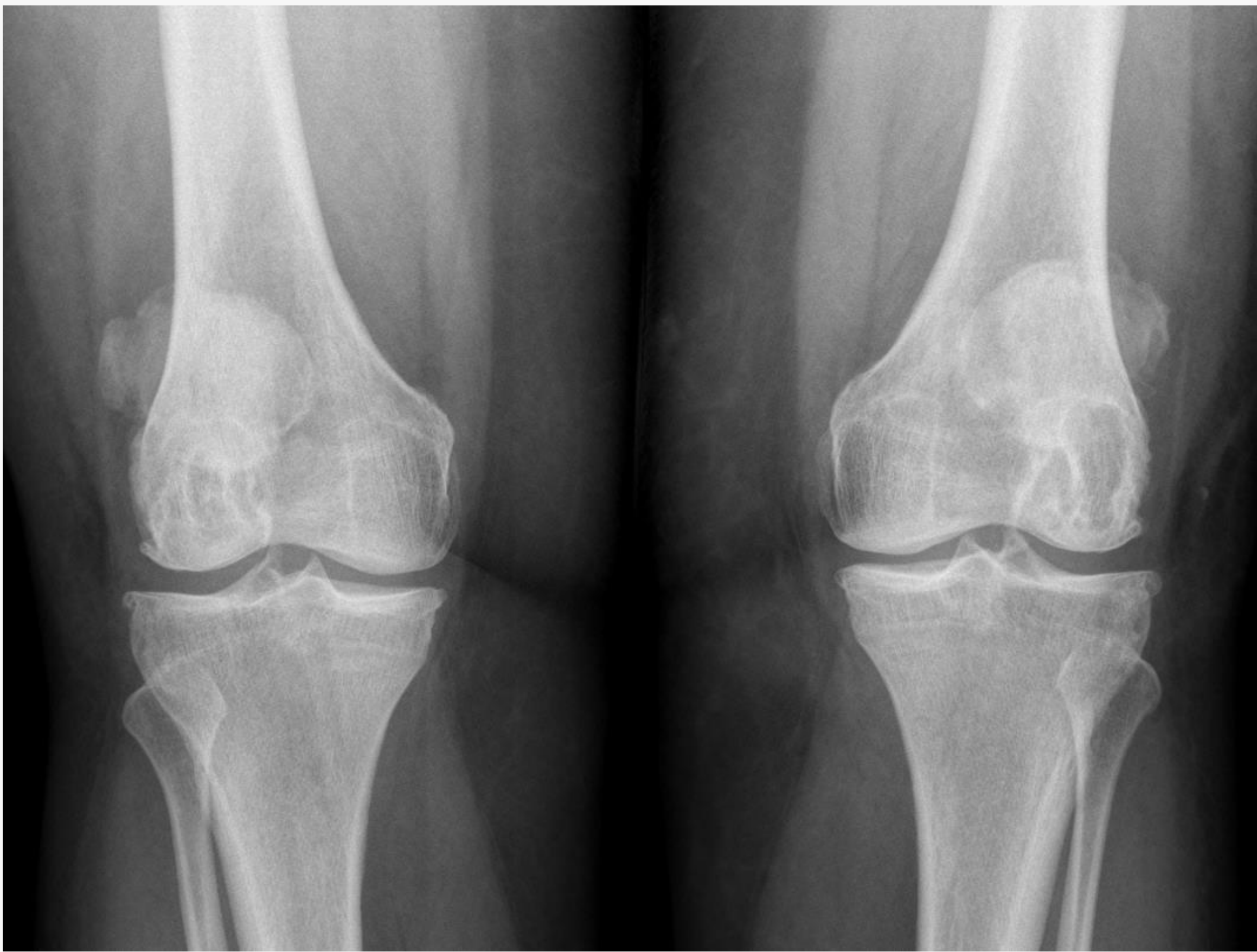## MÉTODO Y MATERIAL:

♀62 años, hipotiroidea, obesa mórbida, presenta gonalgia bilateral e imposibilidad para la deambulaci3n tras caída de rodillas.

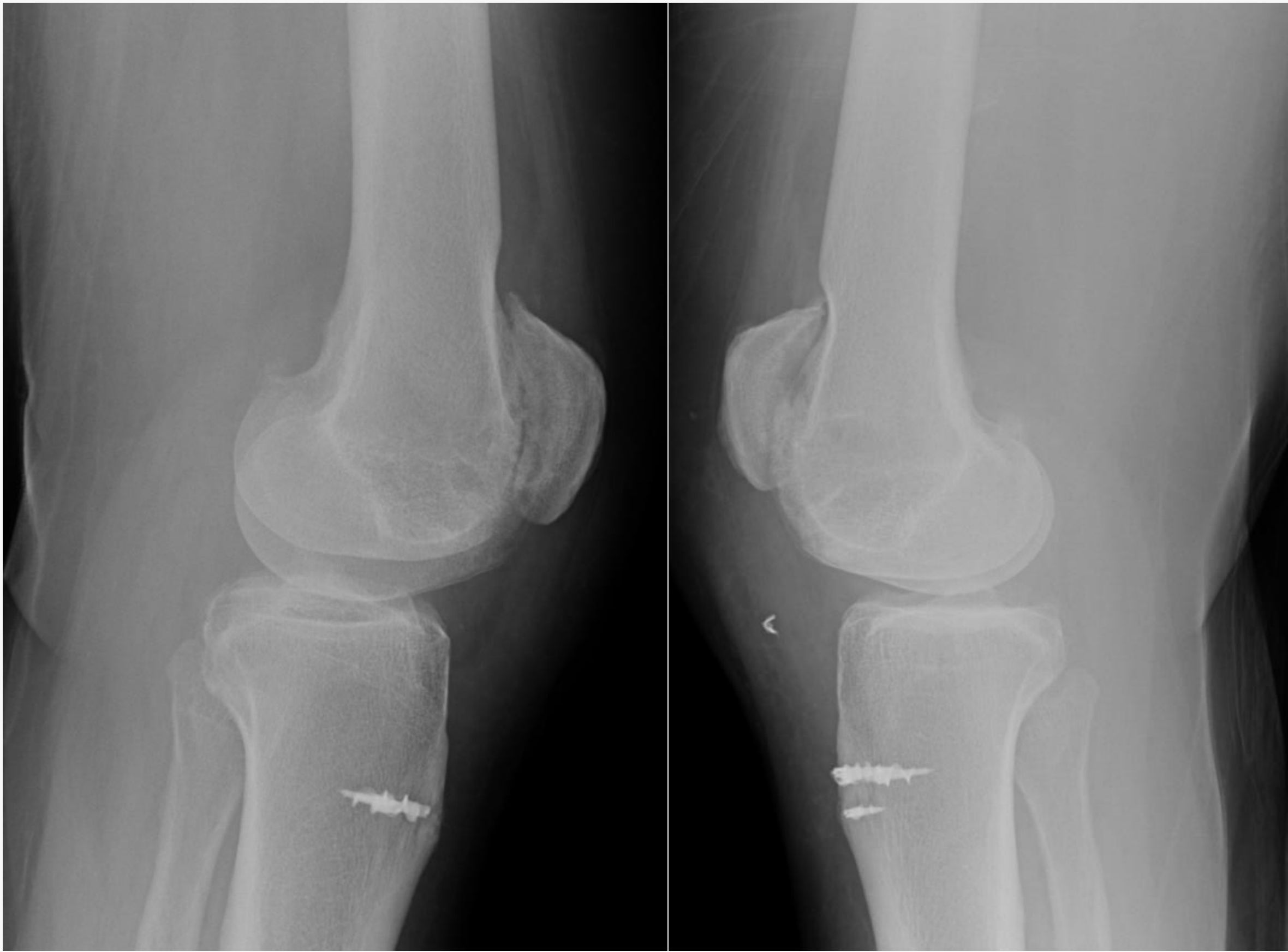
Exploraci3n: no lesiones cutáneas, hematoma, ni dolor a la palpaci3n de rebordes 3seos ni interlinea articular. Cajones, bostezos, y test de Lachman -- bilaterales, flexi3n conservada, **déficit de extensi3n activa bilateral** y exploraci3n nvd conservada. Difícil apreciar hachazo.



Radiografía: rotula alta bilateral, sin fracturas asociadas.  
Ecografía : Rotura bilateral de ambos tendones rotulianos

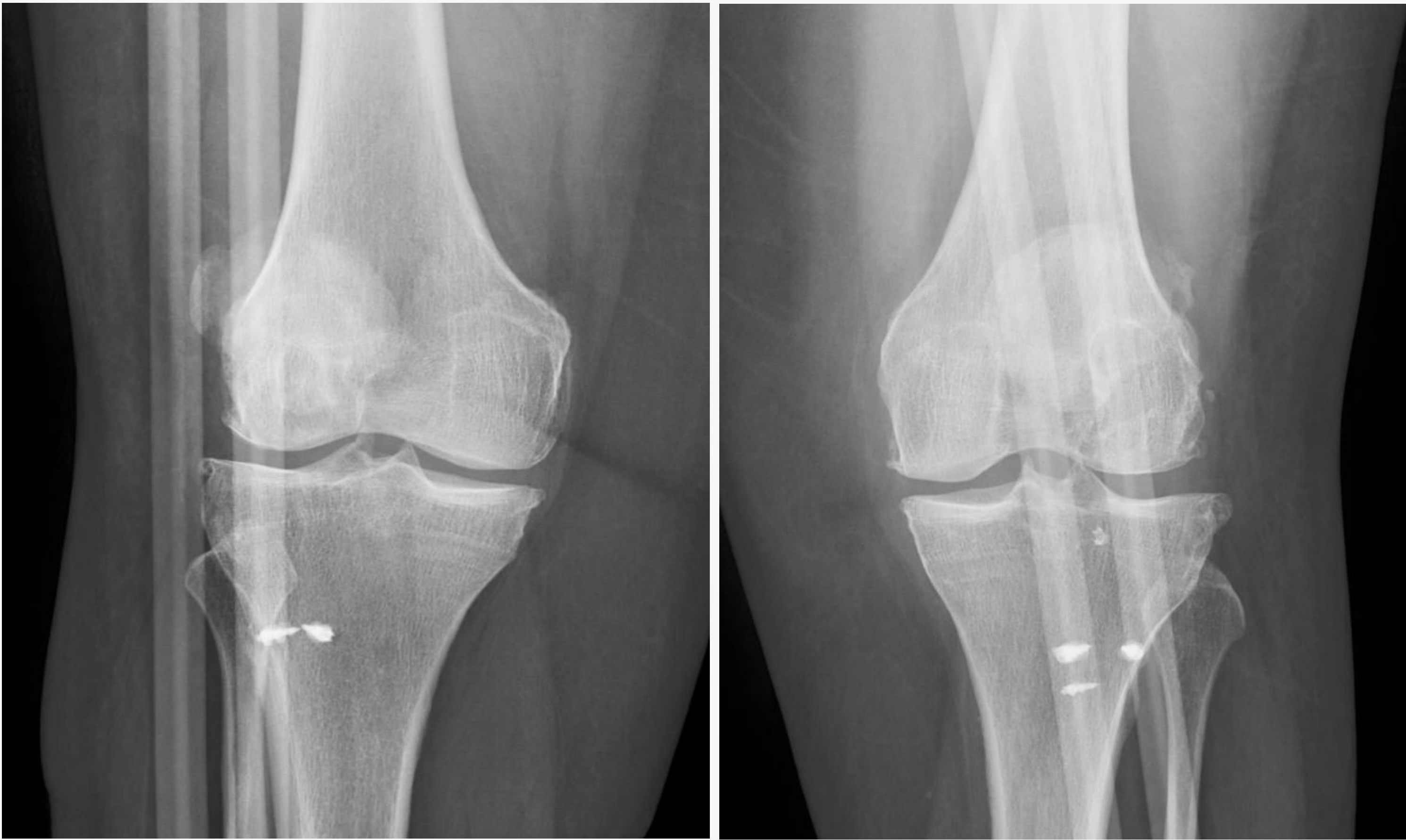

## RESULTADOS:



La paciente realiza deambulaci3n sin dolor de forma autónoma tras 6 meses de tratamiento rehabilitador.

Exploraci3n quirúrgica **urgente** de ambas rodillas, observando rotura de ambos rotulianos y de alerones bilaterales, se reanclan con 2 arpones y sutura tipo Krakow ambos rotulianos y se suturan los alerones, se colocan ortesis en extensi3n.



## CONCLUSIÓN:

La rotura bilateral del tend3n rotuliano es una **entidad infrecuente pero altamente incapacitante**, que junto con las enfermedades subyacentes asociadas, influye negativamente en la calidad de vida del paciente. Conocer el **mecanismo de producci3n** y la **sospecha diagnostica** permiten un **tratamiento quirúrgico precoz** que asociará mejores resultados funcionales.