

Cirugía sobre metástasis única de leiomiosarcoma uterino en fémur distal.

Reporte de un caso

Ondoño Navarro, Antonio; Puertas García-Sandoval, Jose Pablo; Escudero Martínez, Alonso;
Valero Cifuentes, Gregorio; Martínez García, Celia

Objetivos

Presentar el caso clínico de una paciente intervenida de una lesión metastásica de leiomiosarcoma uterino en fémur distal mediante resección y reconstrucción con megaprótesis de rodilla.

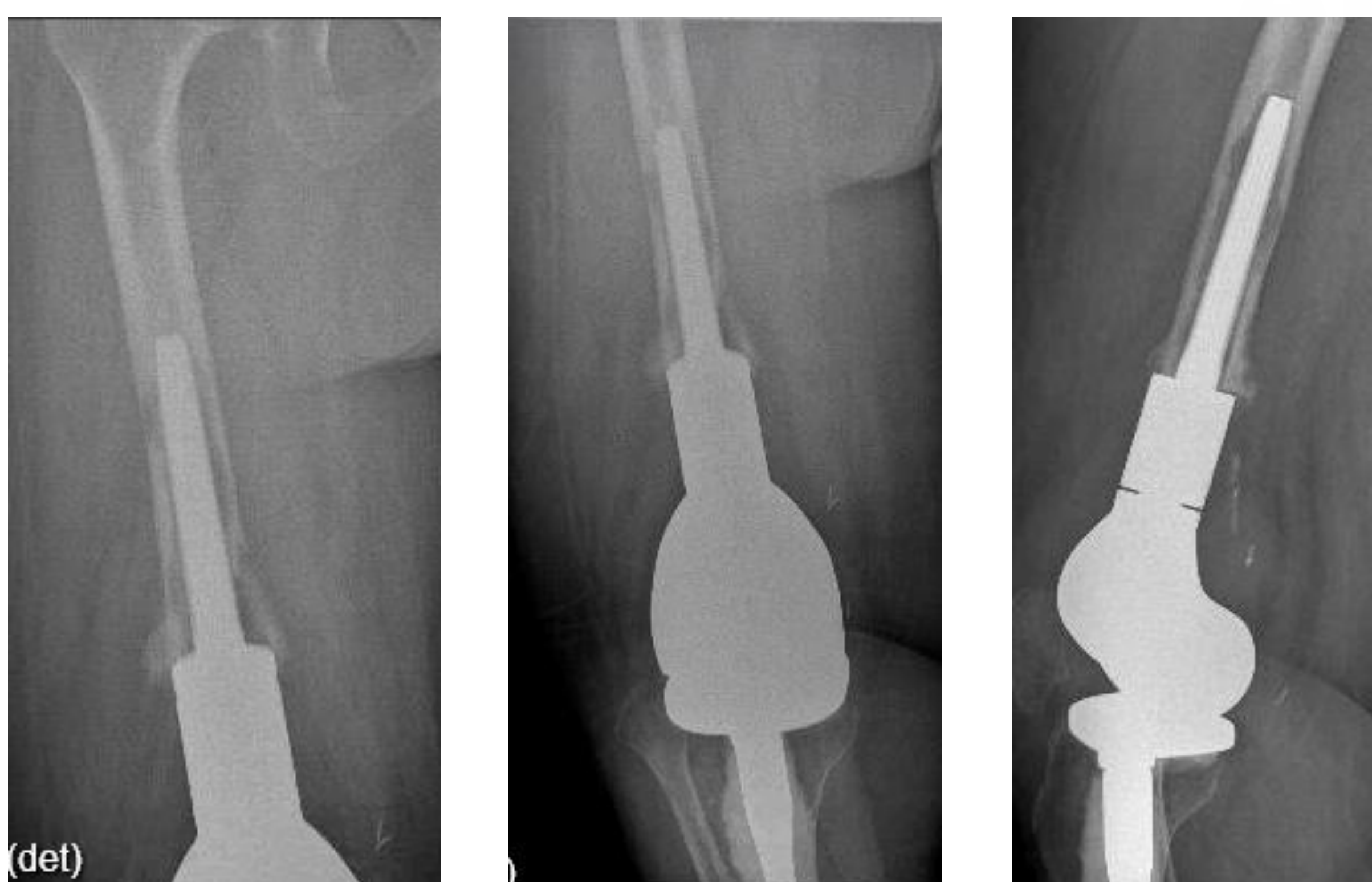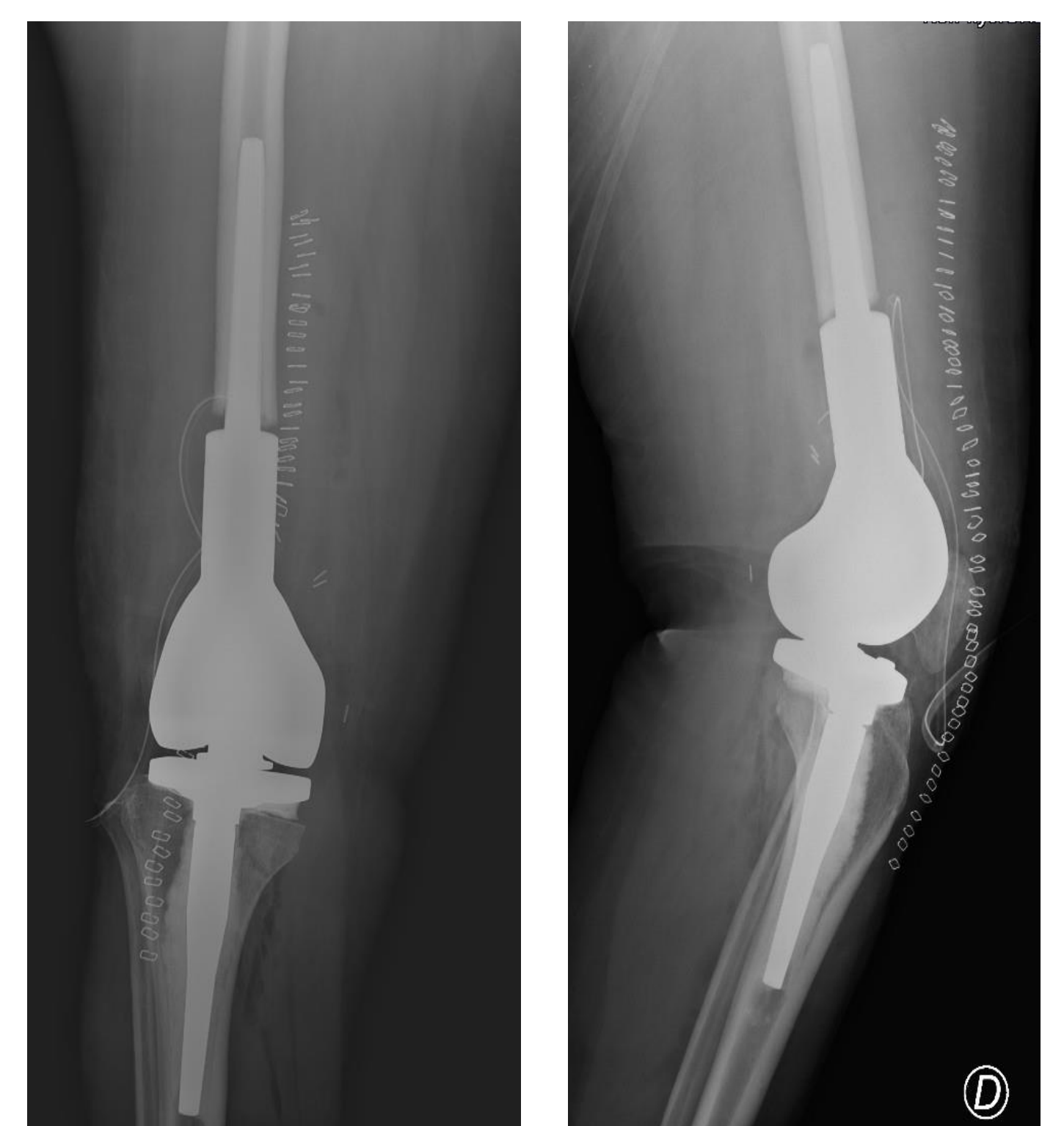
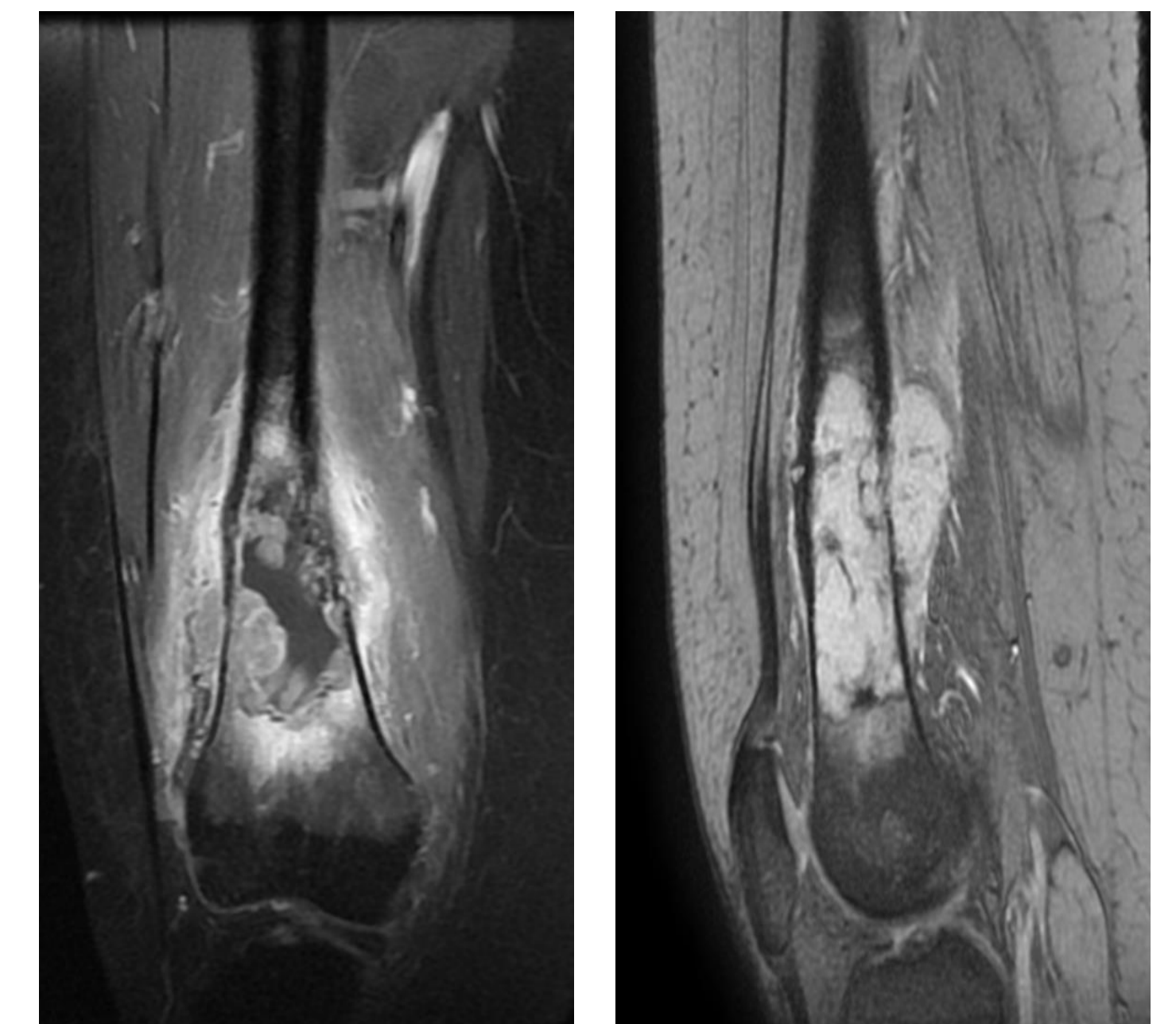
Llevar a cabo una revisión en la literatura sobre el manejo de metástasis de tumores ginecológicos en el aparato locomotor.

Material y métodos

Paciente de 43 años, diagnosticada de leiomiosarcoma uterino estadio pT4NxM0, con lesión metastásica en diáfisis distal de fémur derecho.

No había evidencia de enfermedad maligna macroscópica en otras localizaciones, por lo que se decidió resección oncológica.

Se llevó a cabo cirugía mediante resección amplia y reconstrucción con megaprótesis de rodilla por medio de un abordaje subvasto. Pasados 8 meses se observaron lesiones líticas en la región adyacente al vástago femoral, sugestivas de aflojamiento por recidiva metastásica. En el estudio de extensión se confirmaron focos compatibles con metástasis en mediastino y pulmón. Con todo ello, se realizó nueva cirugía de revisión de megaprótesis de carácter paliativo, con resección intracanal de lesiones y recambio de componentes. La paciente falleció meses más tarde como consecuencia de la progresión de la enfermedad.



Resultados

Las metástasis únicas del aparato locomotor suponen un desafío y su manejo no está claro actualmente. Su tratamiento con cirugía de resección es un concepto aún en desarrollo sin estándares actuales claros.

Existen publicaciones en las que se muestra el manejo de metástasis únicas de ciertos tumores primarios, tratadas con cirugía radical y reconstrucción protésica. En cambio, no hay ningún estudio que exponga el manejo en concreto de lesiones metastásicas de tumores ginecológicos. El caso expuesto se trata de la primera cirugía sobre metástasis de tumor ginecológico en el aparato locomotor en nuestro hospital.

Conclusión

No se dispone de evidencia actual sobre el manejo de lesiones metastásicas en el aparato locomotor.

Con la información que disponemos, el presente caso supone la primera intervención quirúrgica sobre metástasis de tumor ginecológico documentada.

