

Resultados de la técnica Scaglietti-Page en paciente con síndrome de Volkmann: caso clínico y revisión bibliográfica

Andreu Triguero Espinosa^{1,2}; Laura Montserrat Perez Lopez²; Marisa Cabrera Gonzalez²

¹Hospital Universitari de Bellvitge, ²Hospital Sant Joan de Déu Barcelona

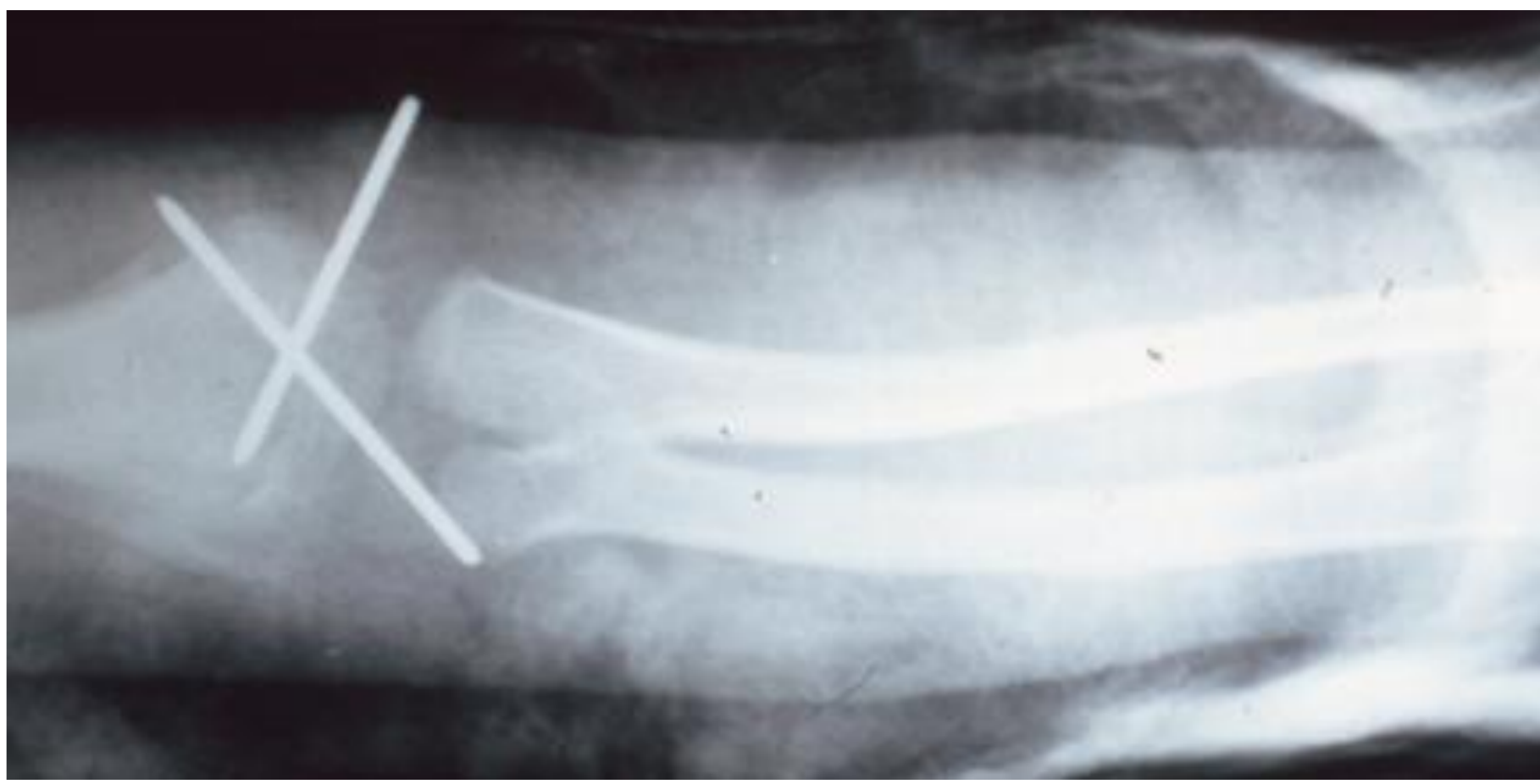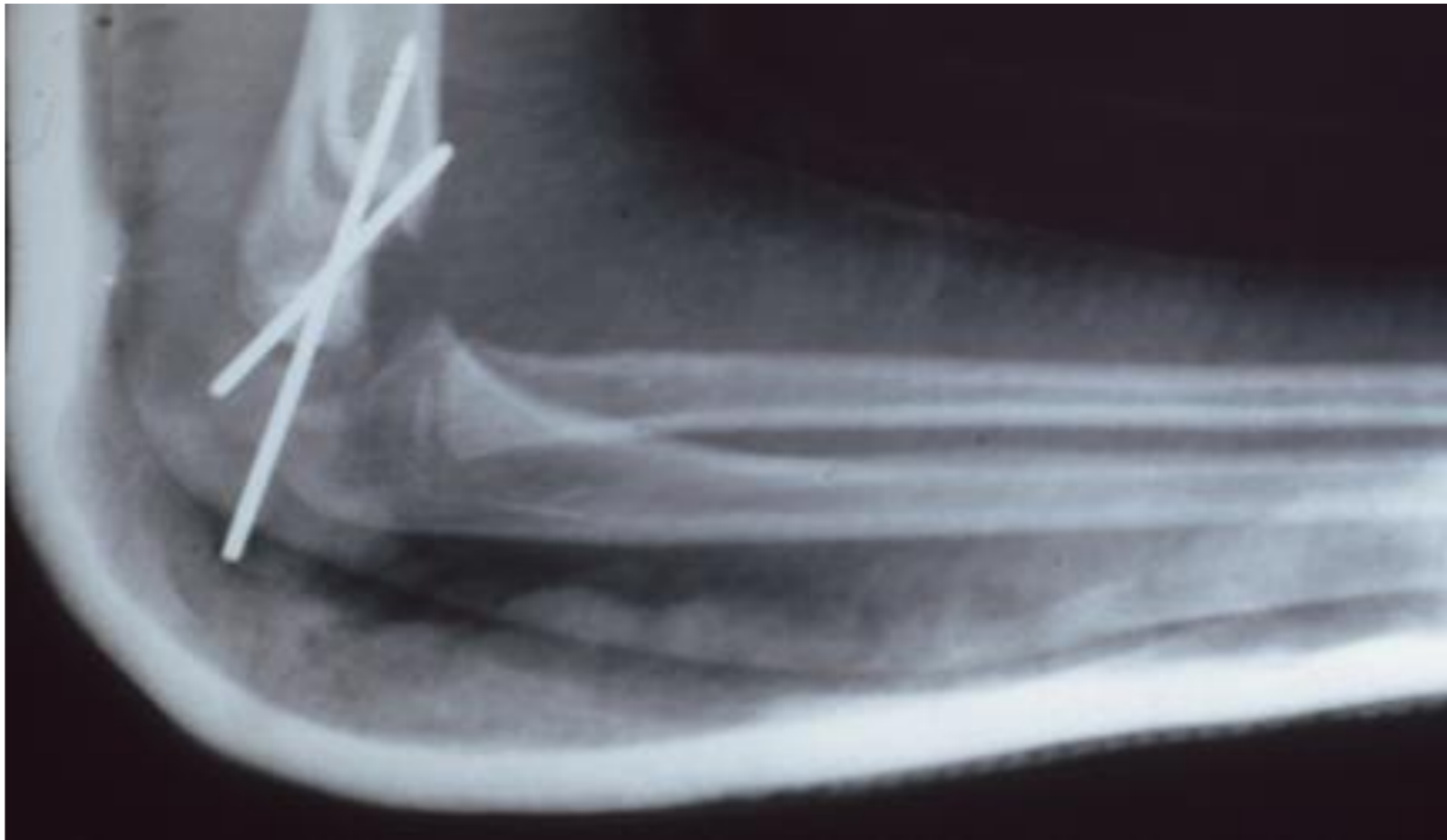
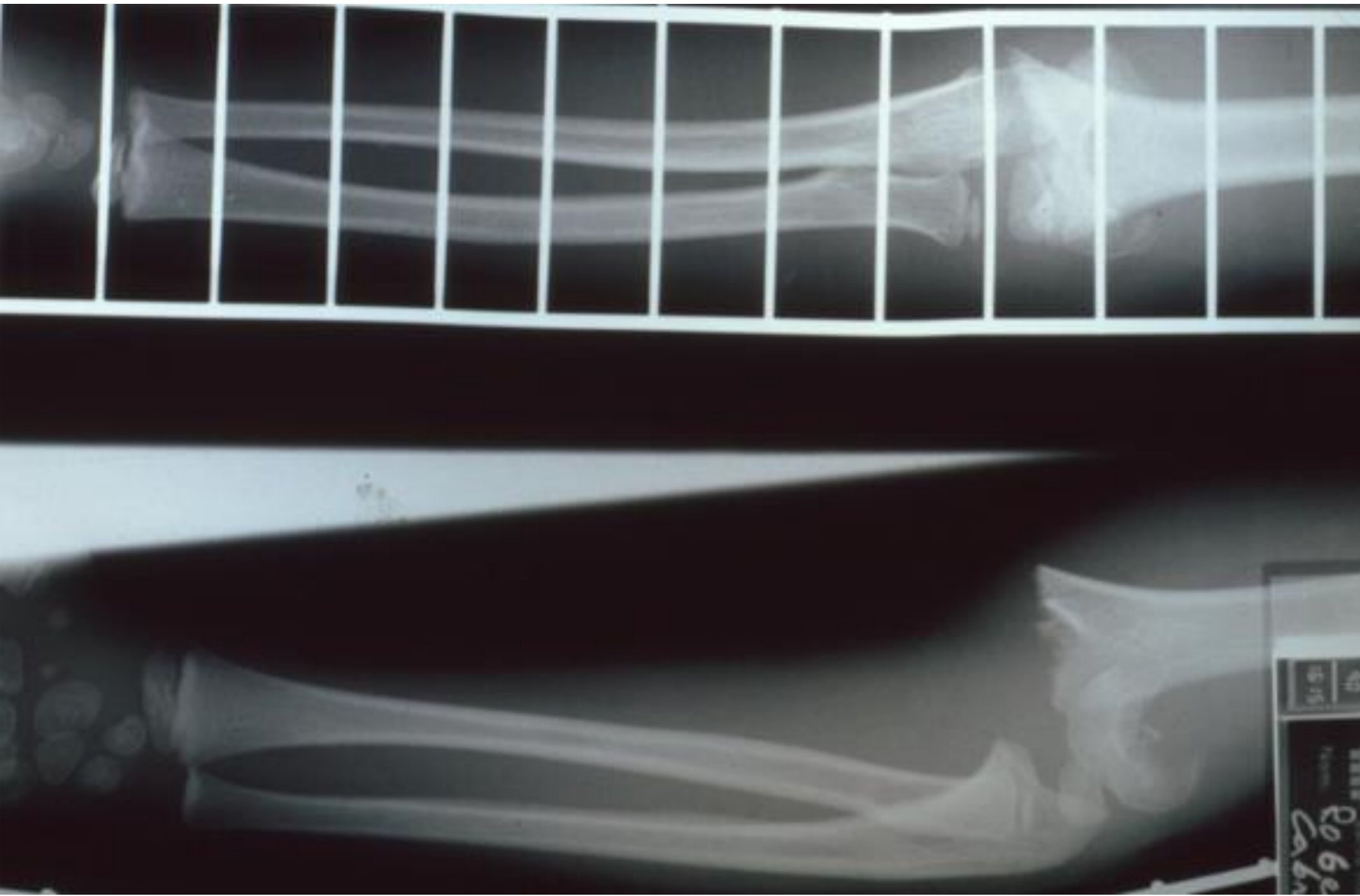


INTRODUCCIÓN

La **contractura isquémica de Volkmann** representa únicamente el 0,1% de todos los casos ortopédicos. Presentamos un caso ilustrativo de un paciente pediátrico con **secuelas de fractura supracondílea de húmero** con síndrome de Volkmann moderado en el que se le realizó la **técnica de Scaglietti-Page** con buenos resultados.



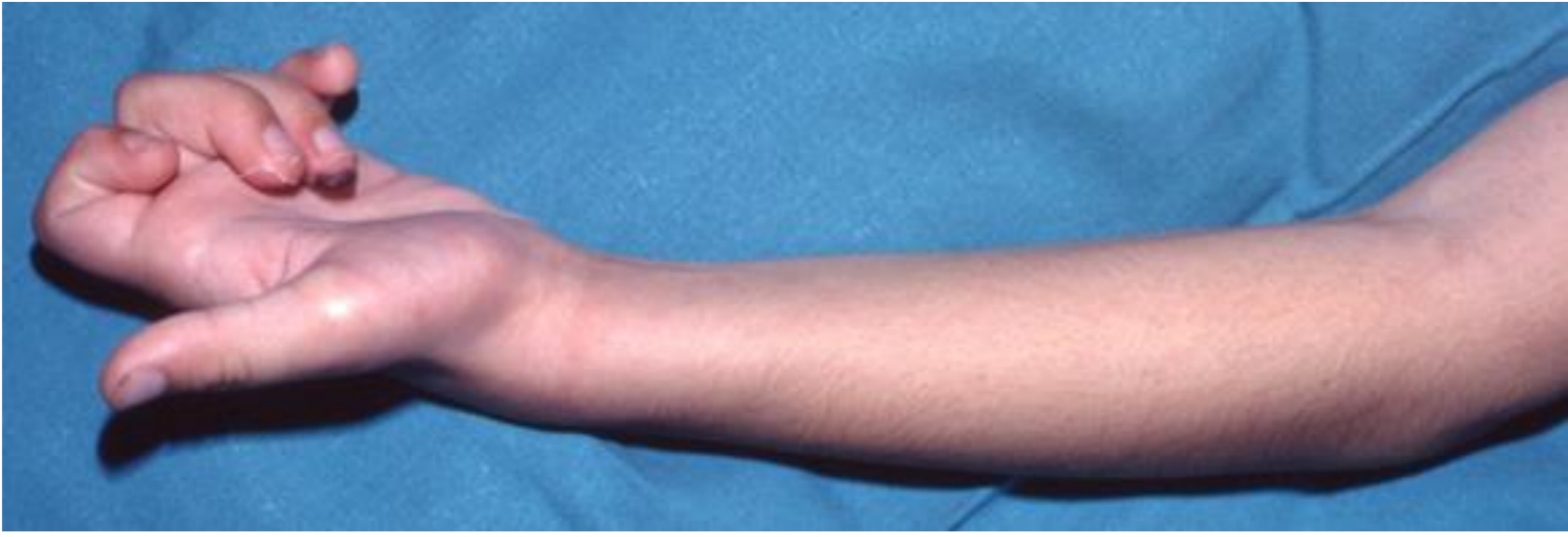
MATERIAL Y MÉTODOS

Paciente de 6 años que padece **fractura supracondílea tipo Gartland III** tras traumatismo sobre la extremidad superior en extensión. Fue atendido en otro centro hospitalario donde se le realizan **varios intentos de reducción ortopédicos** sin buen resultado. Al cabo de **12 horas** se decide intervención quirúrgica mediante reducción cerrada y osteosíntesis con 2 agujas de Kirshner cruzadas de lateral y medial con resultado sub-óptimo.



En el postoperatorio inmediato **presenta dolor muy intenso que no cede con la medicación EV**. A los **35 días** le retiran el yeso y agujas y lo remiten rápidamente a rehabilitación por la falta de movilidad. Acude para segunda opinión.

EXPLORACIÓN FÍSICA



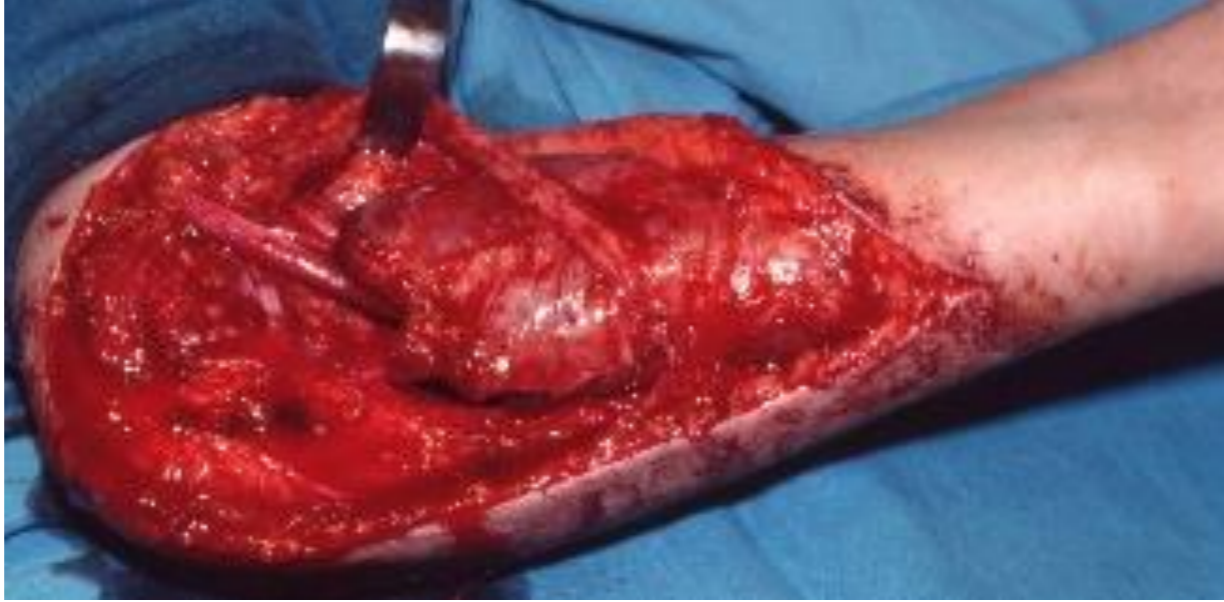
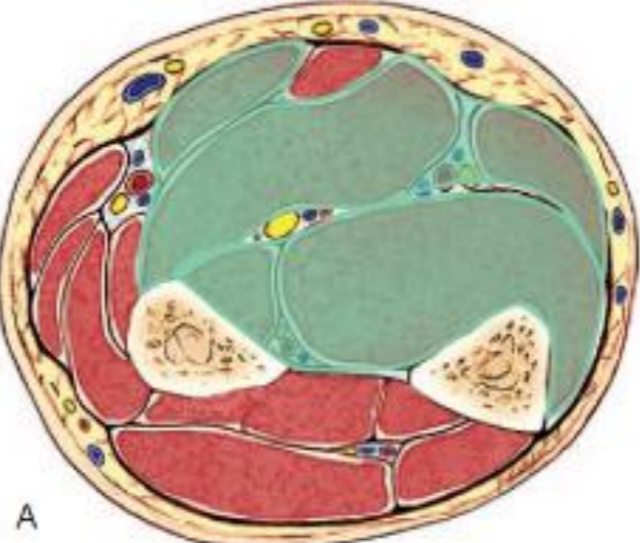
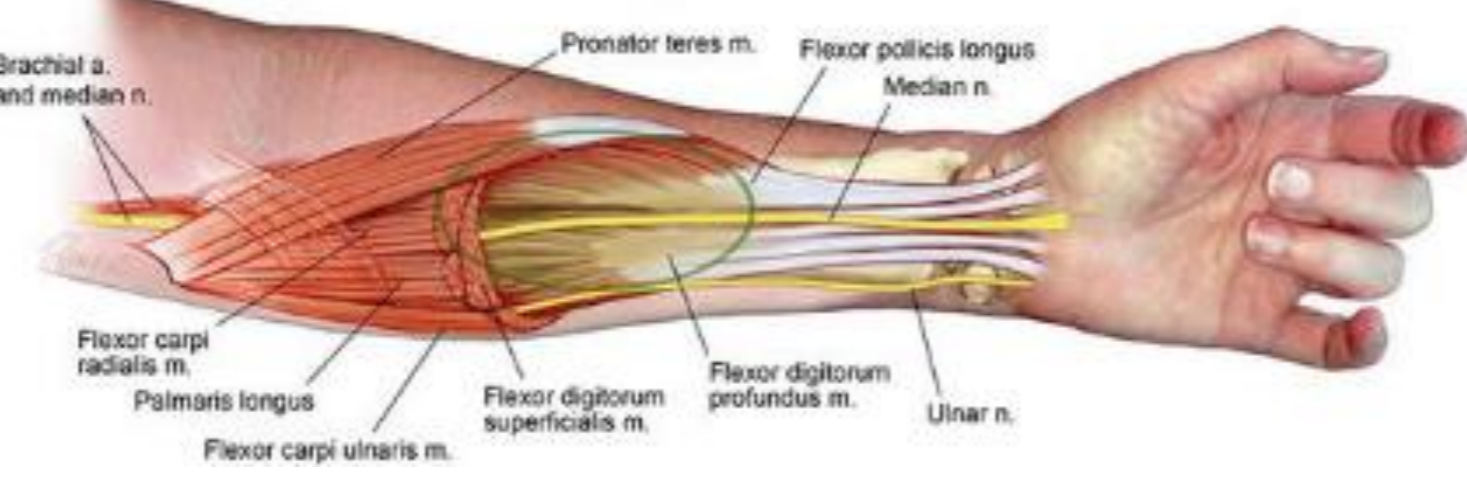


Atrofia de la musculatura del antebrazo y de la eminencia tenar.

Camptodactílias rígidas con **imposibilidad para la extensión pasiva** de los dedos.

Síndrome de Volkmann moderado (clasificación de Tsuge)

QUIRÓFANO

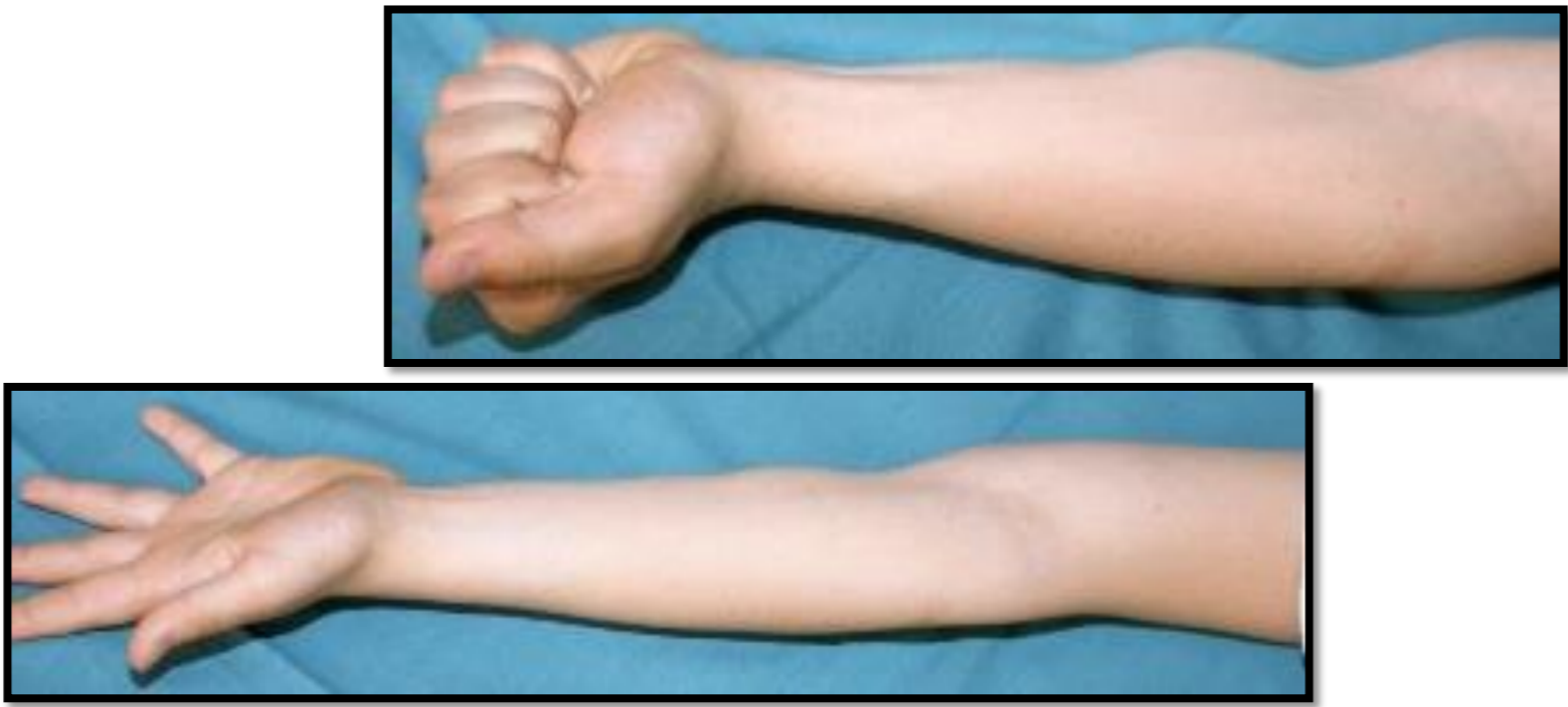
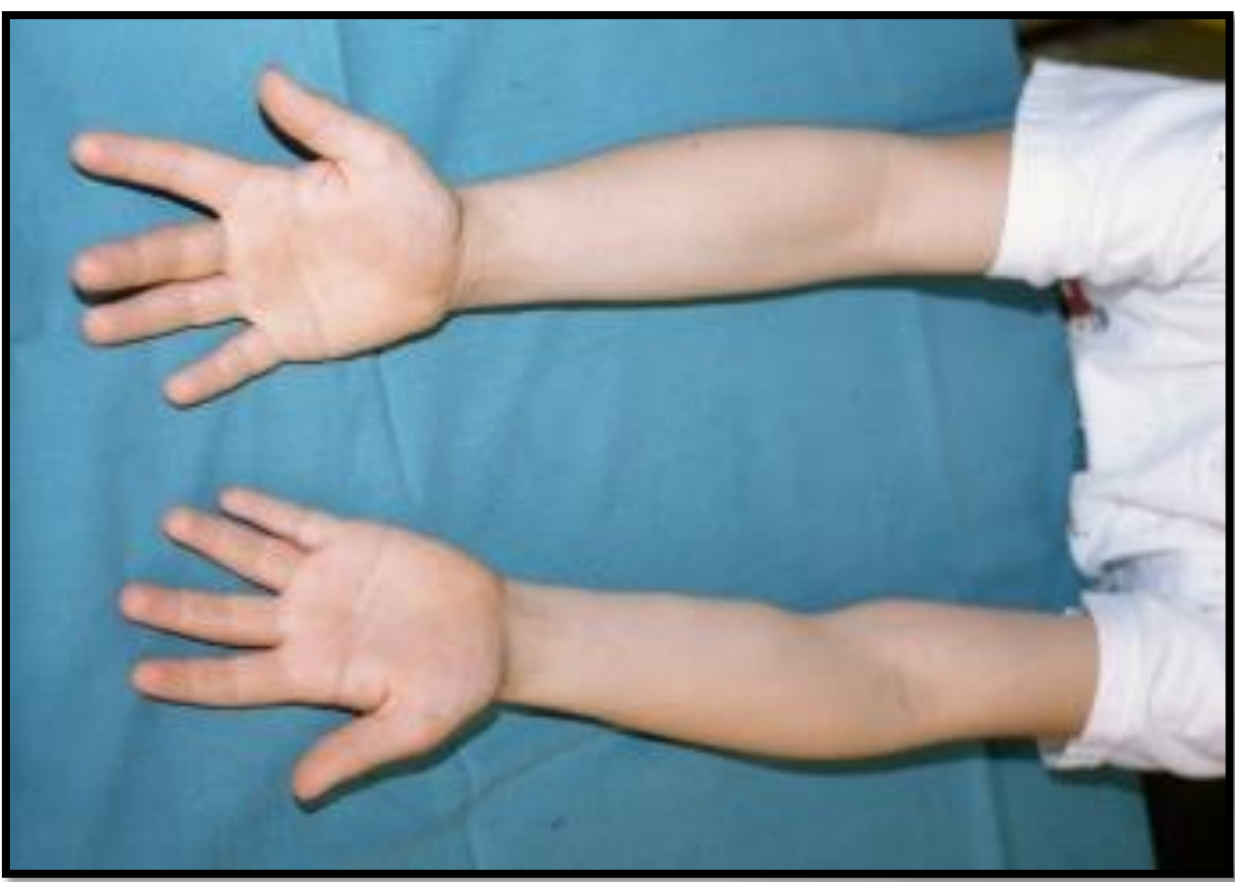
Liberación de la musculatura flexora de muñeca y dedos con **neurólisis** del nervi mediano y cubital.

Técnica de Scaglietti-Page

RESULTADOS

A los **3 meses** se comprueba una **movilidad activa completa** con recuperación de todo el balance muscular.



CONCLUSIONES

La **técnica de Scaglietti-Page** se trata de una **técnica poco descrita** en la literatura pero que puede ser un **muy buen recurso** en pacientes con síndrome de Volkmann moderado.

Supone unos **resultados funcionales excelentes** con un **menor impacto** en la longitud del músculo.