

# FRACTURA VERTEBRAL INADVERTIDA

Jesús Díez Rodríguez, Alejandro Bañuelos Díaz, Roberto Escudero Marcos,  
Inés De Blas Sanz, Ana Elena Sanz Peñas

## INTRODUCCIÓN

- Las fracturas vertebrales por fragilidad son frecuentes y en ocasiones pueden pasar desapercibidas, ocasionando secuelas importantes si no se realiza tratamiento adecuado.

## MATERIAL Y MÉTODOS

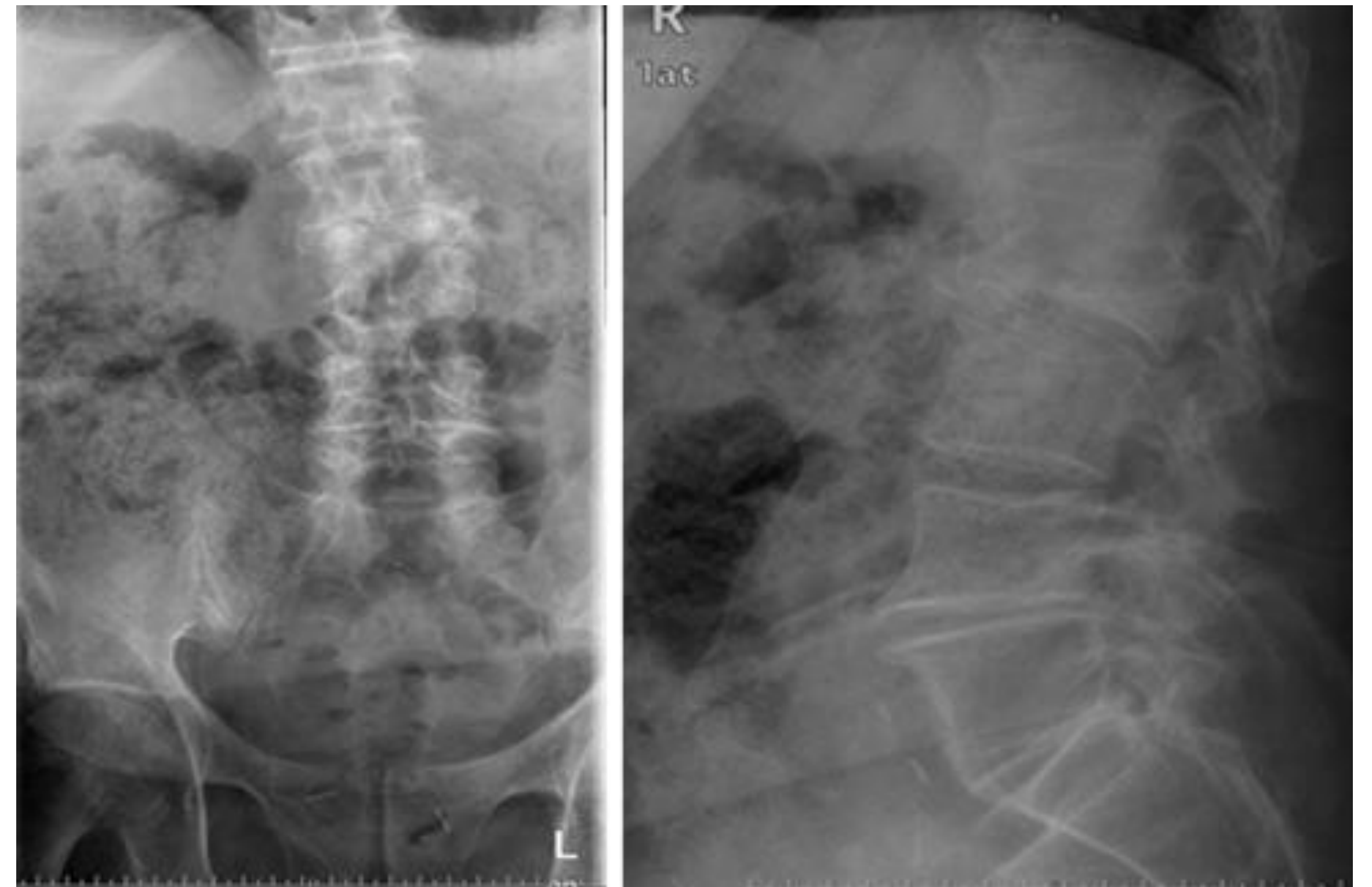
**URGENCIAS, enero 2017**

Varón, 68 años

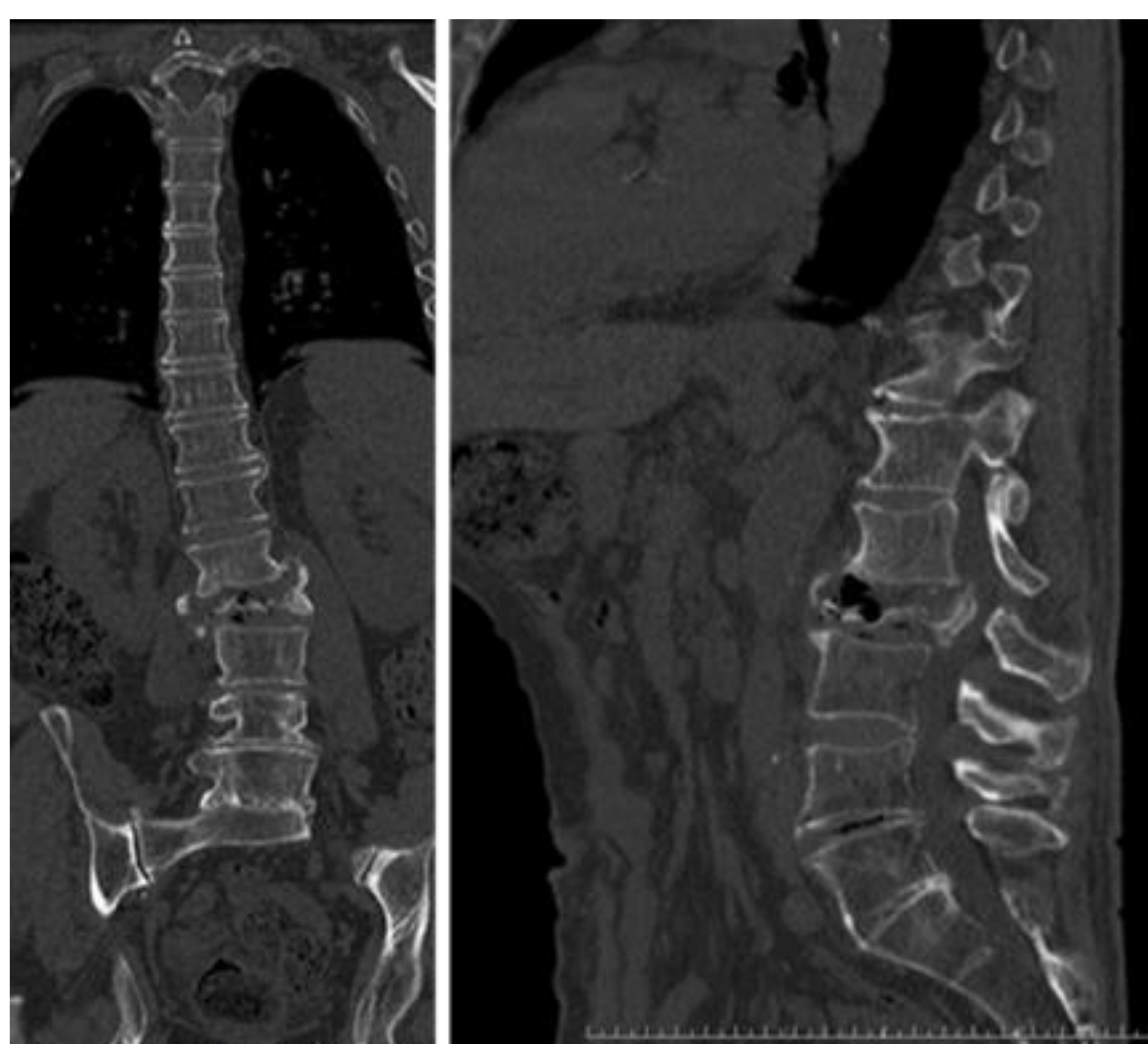
- HTA
- Parkinson
- IQ: adenocarcinoma prostático, gonartrosis

**Lumbociatalgia derecha**

Dolor lumbar que irradia por cara antero-medial del muslo  
10 días de evolución  
No antecedente traumático



**CEX, mayo 2017**



Derivado por su MAP por dolor lumbar que no mejora con medicación oral y deformidad sagital/coronal rápidamente progresiva

**ESTALLIDO DE L2 CON DESPLAZAMIENTO DEL MURO POSTERIOR CONDICIONANDO ESTENOSIS SEVERA DEL CANAL**

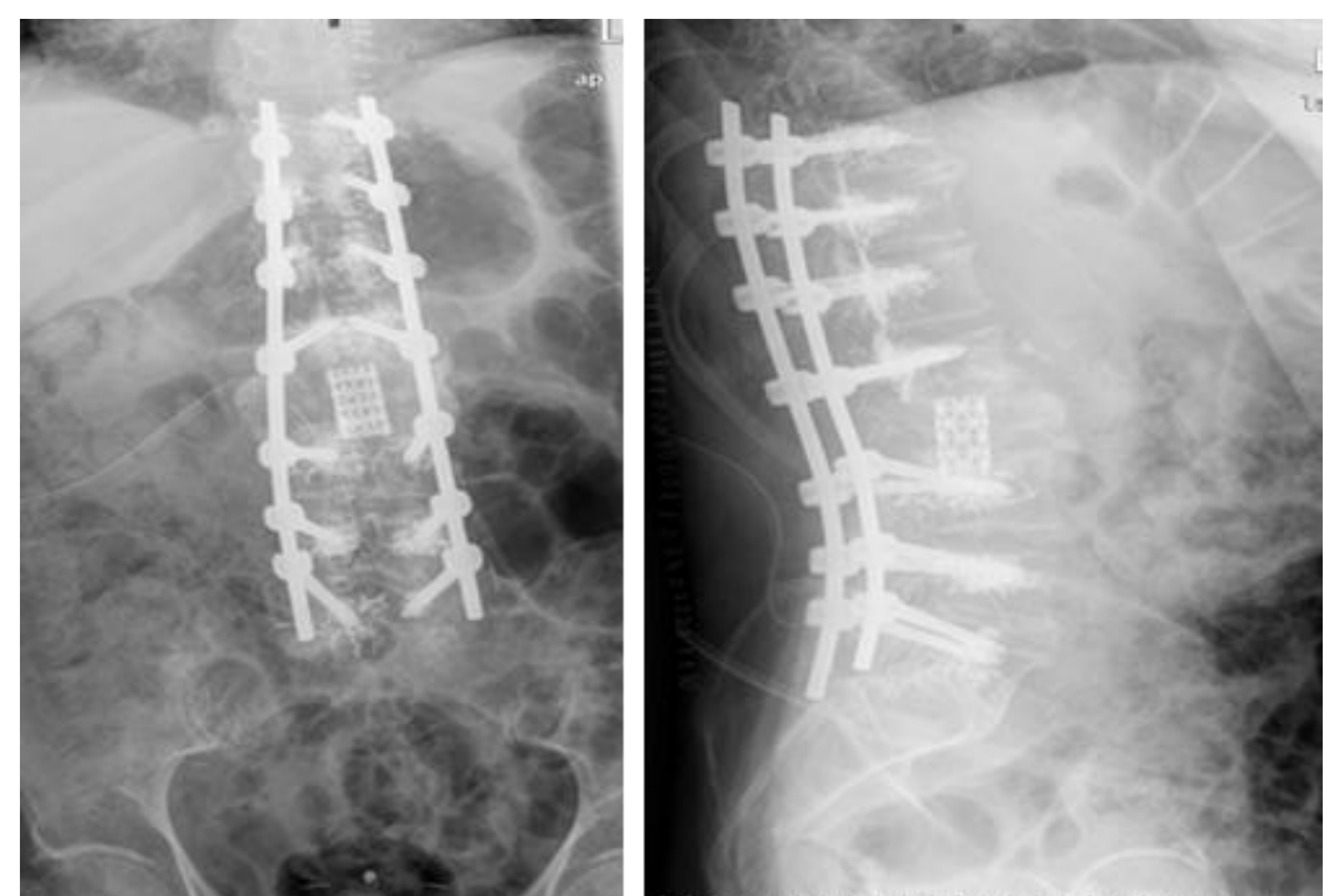
Corsé TLSO, sin mejoría clínica ni de la deformidad



Octubre 2017: vertebrectomia subtotal de L2, colocación de malla de Moss intervertebral y artrodesis T10-L5 con tornillos cementados por vía posterior única



Gran mejoría de la deambulaci3n y desaparici3n del dolor aunque persiste cierto desequilibrio coronal (4 cm derecha)



## CONCLUSIONES

- Una fractura vertebral que pasa desapercibida puede llegar a condicionar una gran morbilidad en pacientes con fragilidad, siendo preciso en ocasiones la realizaci3n de cirugías con gran riesgo de complicaciones; por ello debemos descartar siempre esta entidad.